Aus dem Bürger-Hospital zu Saarbrücken
(Sanitätsrat Dr. med. Jüngst).

Über einen Fall von eingeklemmtem Nabelschnurbruch

nebst kasuistischen Beiträgen.

Inaugural-Dissertation,

welche

nebst den beigefügten Thesen

mit Genehmigung der

Hohen Medizinischen Fakultät der Königl. Universität Breslau

zur

Erlangung der Doktorwürde

in der

Medizin und Chirurgie

am Dienstag, den 14. November, nachm. $3^3/_4$ Uhr

in der

Aula Leopoldina

öffentlich verteidigen wird

Leo Seiffert, approb. Arzt,
aus Saarbrücken.

Opponenten: Herr cand. med. **von Scypinski.**
Herr Dr. **A. Albrecht,** Assistenzarzt in Breslau.

Breslau 1905.

Druck von Oskar Opitz, Namslau.

Gedruckt mit Genehmigung der medizinischen Fakultät der Universität Breslau.

Referent: Professor Dr. ***Küstner.***

Ponfick, *Dekan.*

Meinen lieben Eltern

in Dankbarkeit.

Digitized by the Internet Archive
in 2026

https://archive.org/details/IA41543101_0165

Seit Einführung der modernen Antisepsis und Asepsis hat die Chirurgie in allen ihren Spezialgebieten neue und ungeahnte Erfolge zu verzeichnen gehabt, und viele Leiden, bei denen eine operative Heilung in früheren Zeiten fast als ein Wunder angesehen und auch nur von den bedeutendsten Autoritäten in Angriff genommen wurde, darf der Chirurg heutzutage oft mit einer fast der Gewißheit gleichkommenden Zuversicht zu heilen versprechen — ja nötigenfalls auch der Nichtspezialist vermöge der nunmehr zum Allgemeingut der Ärztewelt gewordenen anti- resp. aseptischen Operationstechnik mit Aussicht auf Erfolg zu behandeln sich unterfangen.

Zu derartigen, früher mit Recht als höchst gefährlich zu betrachtenden Eingriffen gehörte vor allen Dingen die Eröffnung der Bauchhöhle wegen der in vorantiseptischer Zeit fast als unvermeidlich zu befürchtenden Gefahr der Peritonitis.

Wenn sich unter diesen wenig Vertrauen erweckenden Aussichten noch vor vier bis fünf Jahrzehnten sowohl Arzt wie Patient nur in den dringendsten Fällen allen schlimmen Eventualitäten einer Laparatomie auszusetzen wagten, so erscheint es allerdings gar nicht befremdend, wenn derartige eingreifende Operationen an Kindern höchst selten, an Neugeborenen oder gar Frühgeborenen aber überhaupt nicht — selbst in Fällen unbedingter Notwendigkeit — ausgeführt wurden; denn einmal hegte man früher die ja glücklicherweise irrige Ansicht, daß Kinder in so zartem Alter den Insult einer längeren Operation in Verbindung mit den Schädigungen der Narkose an sich schon nicht überstehen könnten, und dann hatte den Operateur eben schon oft genug bei den doch weit widerstandsfähigeren Erwachsenen die traurige Erfahrung belehrt, daß selbst nach wohlgelungener Ope-

ration der Laparatomierte an Wundinfektion d. h. in diesem Falle an Peritonitis zu Grunde ging.

Infolgedessen sind die Berichte über Laparatomieen an Kindern und besonders an Neugeborenen aus der »vorlisterschen« Zeit überaus spärlich und die große Mehrzahl der Kinder mit Leiden, welche nur durch den heut so vielfach geübten Bauchschnitt hätten behoben werden können, mußte sterben, weil niemand eine so wenig Erfolg versprechende Operation vorzunehmen den Mut hatte.

Unter den traurigen Fällen, die noch vor einigen Jahrzehnten fast ausnahmslos, falls nicht in leichteren Graden eine Spontanheilung eintrat, dem Tode preisgegeben waren, wäre auch der Nabelschnurbruch der Neugeborenen zu nennen.

Einer dieser seltenen Fälle, besonders interessant durch die dabei bestehende Incarceration und den in jeder Beziehung befriedigenden Operationserfolg, den ich während meiner Assistentenzeit am Bürgerhospital zu Saarbrücken zu beobachten Gelegenheit hatte, bietet mir Anlaß, mich im Folgenden des Näheren mit dieser Anomalie zu beschäftigen.

Zunächst die Krankengeschichte selbst:

Am 23. November 1903, nachmittags 5½ Uhr, wurde das Kind Katharina Esper aus Malstatt-Burbach als dringend operationsbedürftig ins Bürgerhospital Saarbrücken eingeliefert und aufgenommen.

Das Mädchen ist das erste Kind der Ehe und wurde heute mittags gegen 11½ Uhr (also vor 6 Stunden) im Beisein von Herrn Dr. Maurer spontan in Schädellage geboren.

Auffällig an der Nabelschnur war eine annähernd zitronengroße, sackartige Erweiterung, durch deren zarte Hauthüllen man den Inhalt, Darmschlingen, deutlich erkennen konnte. Jenseits der Geschwulst wurde die im übrigen normale Nabelschnur abgebunden und durchtrennt, die Bruchgeschwulst in feuchte Kompressen gewickelt, um dem Vertrocknen des dünnen Amnions vorzubeugen, und das Kind schleunigst behufs Operation der chirurgischen Abteilung des Hospitals zugewiesen.

Das Kind hat bisher beständig leise gewimmert. Etwas dünner Fenchelthee, der ihm gereicht wurde, wurde stets alsbald wieder erbrochen.

Von angeborenen Mißbildungen in der Familie ist den Eltern nichts bekannt.

Status praesens:

Temp. 37° C. Schwächliches, offenbar nicht ganz ausgetragenes Kind weiblichen Geschlechts. Magere Extremitäten, welke Haut, Milien im Gesicht, spärlicher Lanugo, Ohren weich, Nägel ausgewachsen, weite Fontanellen.

Das Kind hält die Beine krampfhaft an den Leib angezogen und verzieht wie im Schmerze das Gesicht. Abdomen ist mäßig gespannt.

Die Nabelschnur ist in der normalen Stärke von etwa 1¼ cm am Bauch angesetzt, die Körperhaut reicht 1½ cm an der Nabelschnur herauf, gegen deren halbdurchsichtige amniotische Haut sie scharf abgegrenzt ist. Drei Centimeter vom Ansatz entfernt erweitert sich unvermittelt der Nabelstrang sackartig in einer Länge von 8 cm mit einem queren Maximalumfang von 14 cm. In dieser Anschwellung liegen, wie man durch die Haut erkennen kann, mehrere Darmschlingen. (Siehe Abbildung!) Auf der Oberseite sieht man die Nabelschnurgefäße unter dem Oberhäutchen hinziehen. Repositionsversuche haben ein negatives Ergebnis. Da bei der großen Enge der Bruchpforte auch späterhin eine totale Reposition ausgeschlossen erscheint, die äußere Bruchhülle als Ausdruck ihrer Lebensunfähigkeit schon den Glanz verloren hat, und eine konservativ-abwartende Therapie wegen der offenbar damit verbundenen Lebensgefahr auszuschließen ist, wird sofort die allein erfolgversprechende blutige Reposition vorgenommen:

Operation in Chloroformnarkose.

Zunächst wird das auf den Anfang der Nabelschnur übergehende Integument median auf der Oberseite 2½ cm lang bis zum peritonealen Bruchring gespalten und versucht, nachdem so die Bruchpforte dehnbarer gemacht wurde, ohne Eröffnung der Bauchhöhle die außerhalb liegenden Gedärme zu reponieren. Da dieser Versuch noch nicht gelingt, wird ein ebensolcher Schnitt auch unterhalb des Nabelschnuransatzes angelegt.

Auch jetzt ist eine Reposition noch unmöglich — ja, es gelingt nicht einmal, mit der Zeigefingerspitze die Bruchpforte durchzufühlen, die durch stark komprimierte Darmabschnitte verlegt ist. Nunmehr entschließt man sich zur Eröffnung des Peritoneums an der Einschnürungsstelle im Bereiche der ersten Incision.

Es zeigt sich nun, daß in der Nabelschnurerweiterung ein ca. 20 cm langer Dünndarm- und 10 cm langer Dickdarmabschnitt (Coecum samt Processus vermiformis) liegen, deren Serosa in

großer Ausdehnung recht fest cirkulär mit dem anliegenden peritonealen, inneren Überzug des Bruchsackes verlötet ist.

Nur in der distalen Hälfte der Nabelschnurerweiterung sind die Darmschlingen frei beweglich, während ihre Serosa in der Nähe des einklemmenden Ringes ebenfalls stellenweise verklebt ist. Im letzten Zipfel des Bruchsacks, wo einige Tropfen klaren Bruchwassers sind, zieht sich von der äußersten, dort befindlichen Dünndarmschlinge der persistierende, ca. 4 mm starke Ductus omphalomeseraicus strangförmig in die Fortsetzung der peripher abgebundenen Nabelschnur hin. Er wird 1 cm vom Darm entfernt abgeschnitten und nicht unterbunden oder vernäht, weil er sich gegen den Darm abgeschlossen, obliteriert erweist. Es ist immer noch nicht möglich, den Bruchinhalt zu reponieren, da der nunmehr freigelegte Nabelring sehr eng (für die Fingerspitze absolut undurchgängig!) ist, und die Verwachsungen von Darmserosa und Peritonealblatt des Bruchsackes hinderlich sind. Diese werden nun teils durch vorsichtige, kleine Scheerenschnitte, teils durch stumpfes Abschieben sehr mühsam allmählich soweit gelöst, daß der Nabelring am oberen Rande für die Fingerspitze durchgängig gemacht wird. Jetzt endlich gelingt es, die Darmschlingen Centimeter für Centimeter durch die enge Pforte in die Bauchhöhle zu schieben. Die vorliegenden Darmabschnitte enthielten in mäßiger Menge Mekonium, waren etwas injiziert, zeigten aber nirgends Anzeichen von ernsterer Druckschädigung.

Die fast gar nicht blutende Vena umbilicalis sowie die eine Art. umbilic. werden unterbunden, die zweite, anfänglich blutende steht nach Abnehmen der Klemme. Nach Reposition des Bruchinhalts werden die überständigen Nabelschnurreste (foetaler Teil) abgetragen, die tiefen Schichten der Bauchdecken mit 4 Catgutfäden, die äußere Haut durch 3 Seidennähte vereinigt. Auf die genähte Wunde wird Airol gepudert, steriler Mull darübergelegt. Quer über den Bauch wird ein 8 cm breiter Heftpflasterstreifen gezogen, nachdem die Bauchhaut über der Wunde rechts und links in der Längsrichtung gefaltet worden ist, um so die Wundnähte gegen den intraabdominalen Druck (beim Schreien, bei der Defäkation etc.) der Bauchpresse zu sichern. Bindenverband um Bauch und Becken.

Da dem Kinde im Hospital die natürliche Nahrung nicht gereicht werden kann (— die Mutter ist nicht vom Hause abkömmlich —) wird es den Überbringern wieder nach hause mitgegeben. Es soll morgen abends wieder zur Revision ins Hospital gebracht werden.

24. XI. Temp. 36,3°. Das Kind hat den schweren Eingriff recht gut überstanden und gut geschlafen. Da die Mutter noch keine Milch abgeben konnte, hat es erst eine geringe Menge Thee bekommen; bald nach dessen Genuß etwas Erbrechen (wohl nur Nachwirkung des Chloroforms!). Sonst sieht das Kind munter aus, schreit nicht.

25. XI. Das Kind hat mit Appetit Muttermilch zu sich genommen und auch reichlich dunkelgrünen Stuhl gehabt. Kein Erbrechen mehr.

27. XI. Abgesehen von leichter Heiserkeit gutes Allgemeinbefinden. Körperlänge 48 cm, Gewicht 2250 g. Die Wunde wird revidiert, ist völlig reaktionslos. Neuer Heftpflasterverband.

2. XII. Seit gestern kein Stuhl. Sonst nichts Abnormes.

8. XII. Völliges Wohlbefinden. Gesicht ist nicht mehr so faltig, die Glieder merklich voller. Entfernung der Seidennähte, die schon die Haut durchschnitten haben. Airolpuder, steriler Mull, Heftpflasterverband.

14. XII. 03. Alle Körperfunktionen gut in Ordnung. Die Wunde ist glatt verheilt. Zur Sicherung der jungen Narbe wird noch ein breiter Pflasterstreifen quer über den Bauch gezogen.

10. V. 05. Nach Angabe des Herrn Dr. Maurer, der das Kind noch oft, zuletzt vor wenigen Tagen, gesehen hat, erfreut es sich des besten Wohlseins. Es besteht nur eine feine, fast nicht sichtbare Narbe, kein Nabelbruchrecidiv.

Am 7. VI. 1905 konnte ich mich noch persönlich von oben genannten Tatsachen durch den Augenschein überzeugen.

Der Nabelschnurbruch, angeborene Nabelbruch, Hernia funiculi umbilicalis, Exomphalos oder Omphalocele congenita ist eine Mißbildung, die dadurch charakterisiert ist, daß mehr oder weniger große Teile der Bauch-, eventuell auch Brusteingeweide außerhalb des Nabelringes in einer verschieden gestalteten Ausbuchtung der Nabelschnur liegen.

Früher wurde fälschlich allgemein angenommen — und auch heute trifft man noch hier und da diese Auffassung —, daß der Bruchinhalt lediglich von der amniotischen Nabelschnurscheide bedeckt sei ohne Mitbeteiligung einer inneren peritonealen Hülle.

In der Tat lassen sich jedoch zwei Membranen unterscheiden, zwischen denen die Nabelschnurgefäße ohne feste Anordnung ver-

laufen: Peritoneum († Whartonsche Sulze) und Amnion. Dies haben einwandsfreie, genaue Untersuchungen von Abelin-Ödmanson, Lindfors, Schramm, Tribukeit, Fleischmann, Dietel u. a. zur Genüge ergeben.

Auch in dem schon beschriebenen, selbstbeobachteten Fall konnte deutlich das Vorhandensein zweier Blätter der Bruchgeschwulstdecken konstatiert werden, von denen das äußere gefäßlos, das innere zart injiciert und gegen die Nabelschnur trichterförmig abgeschlossen war. In die Spitze des Trichters verlief das oben beschriebene Meckelsche Divertikel.

Berger meint zwar, in seinen zwei Fällen sei die innere Membran nicht oder nur teilweise vaskularisiert gewesen, doch ist wohl anzunehmen, daß ungenaue Untersuchung vorliegt, weil ja lediglich aus der Anwesenheit des gefäßreichen Peritoneums die durch Granulationsbildung mögliche und auch öfters schon beobachtete Spontanheilung zu erklären ist, während das gefäßlose Amnion zu Grunde gehen muß.

Leicht möglich ist es dagegen, daß das Peritoneum des Bruchsackes in diesem oder jenem Fall schlechter ernährt ist als das der Bauchhöhle aus dem Grunde, weil es dem gefäßlosen Amnion anliegt und nicht den gutversorgten Bauchdecken.

Solche Fälle waren es wohl auch, bei denen zugleich mit der Gangrän des Amnions die des Peritoneums erfolgte, so daß nach Abfall der mortifizierten Hüllen die Eingeweide schutzlos den Einflüssen der Außenwelt preisgegeben waren.

Eine nur aus Amnion bestehende Bedeckung wäre nur denkbar in Fällen, wo ein Teil des erweiterten Urachus in der Nabelschnur persistiert, der ja außerhalb des Peritonealraumes liegt, oder in den als theoretisch denkbar angenommenen, bisher aber noch nirgends einwandsfrei bewiesenen Fällen II 3 a und b der folgenden Aetiologieerklärungen, wo entwicklungsgeschichtlich eine Lücke im Peritonealblatt der Bauchwandung geblieben oder etwa durch Trauma eine solche gerissen worden ist.

Noch schwerer allerdings kann man sich vorstellen, wie Bloch von seinem Falle beschreibt, daß die Bruchhüllen »von außen nach innen gerechnet aus Chorion, Amnion und Peritoneum« bestanden haben sollen. Jedenfalls liegt der Angabe wohl nur eine ungenaue Vorstellung zu Grunde.

Sehr oft finden sich Adhäsionen der im Bruchsack befindlichen Eingeweide unter sich oder mit der Innenwand angegeben,

die ausschließlich durch den mechanischen Druck, den die vom Bruchring aneinander gepreßten Serosaflächen zu erleiden haben, zu erklären sein dürfte, wie ja überhaupt das Peritoneum auf derartige Reize gern mit Verklebungen reagiert. In diesem Sinne hat man wohl auch die als Ursache dafür genannte »foetale Peritonitis« zu verstehen, da von einer durch lebende Keime entstandenen Entzündung hierbei schwerlich die Rede sein kann.

Freilich könnten auch post partum solche Verlötungen auf rein bakterieller Basis entstehen, wenn durch den (z. B. infolge Incarceration) geschädigten Darm von innen oder durch den gangränös gewordenen, eventuell verletzten Bruchsack von außen her Infektionserreger die bis dahin noch nicht verklebten Peritonealflächen erreicht haben (Peritonitis adhaesiva).

Als Bruchinhalt hat man meistens Gedärme, je nach der Größe der Bruchgeschwulst und des Bauchwanddefektes aber auch so ziemlich alle anderen Bauch- und sogar Brustorgane angetroffen.

Nach den von Lindfors zusammengestellten Fällen und der im folgenden angeführten, ergänzenden, klinischen Kasuistik finden sich als Inhalt angegeben

82 × Därme (wohl meistens Ileum anzunehmen),
14 × Leber allein,
14 × Leber und Därme,
2 × Leber und Omentum maj.,
2 × Leber, Omentum und Därme,
1 × Omentum majus allein,
2 × Coecum,
1 × Coecum und Colon,
2 × Dünn-, Dickdarm, Process. vermif.,
1 × Magen, Leber, Dünndarm,
1 × Magen, Dünndarm, Colon, Omentum,
1 × Magen und Darm,
1 × Herz und Magen,
1 × Herz, Leber, Därme,
1 × die »meisten Bauchviscera«.

Unter den vielfach außerordentlich großen Exemplaren von Nabelschnurbrüchen der pathologischen Museen finden sich jedoch auch solche beschrieben, die Milz, Nieren, Uterus, Ovarien, Tuben, Blase, Pankreas (Hertzfeld) und Lungenteile (Hermann) enthielten.

Fast durchgehends besteht in solchen Fällen von Eventration eine sehr weite Bruchpforte, und die Kinder kommen tot zur Welt. Im Gegensatz zu diesen beiden üblichen Faktis ist ein von Dietel (Centr. f. Gynaek. 1897, pag. 374) erwähnter Fall als bisher einzig dastehend bemerkenswert:

Es handelte sich um einen im 8. Monat geborenen Knaben von 37 cm Länge. Sein Nabelschnurbruch inserierte ohne Nabelstrang fast unmittelbar in der Mitte der Placenta. Er bildete einen Tumor von den Dimensionen 12 × 16 cm, auf den sich die Amnionscheide des so mächtig ausgebauchten Nabelstranges und das Amnion vom Rande der Placenta fortsetzte.

Den Inhalt bildeten sämtliche Darmschlingen, Magen, Milz, Leber, die alle vollständig außerhalb der nur für einen Finger durchgängigen Bruchpforte lagen. Nieren waren an normaler Stelle, es bestand keine Zwerchfellhernie. Die Leberoberfläche war mit zahlreichen, bis kirschgroßen Cystchen bedeckt, die bernsteingelbe Flüssigkeit enthielten. Die Leber war stellenweise am Bauchrande adhärent; der Bruchsack bestand aus Amnion und Peritoneum, die sich leicht trennen ließen. Vier heftige Wehen genügten zur Ausstoßung der gesamten Frucht, die anfangs einen Schrei ausstieß und sogar noch einige Zeit lebte. Bemerkenswert ist also hierbei die abnorme Entwicklung fast aller Baucheingeweide außerhalb der Bauchhöhle, die verhältnismäßige Enge der Bruchpforte und trotz dieser höchstgradigen Mißbildung Geburt des lebenden Kindes.

So verzeichnet Thörner bei 13 Foeten

Leber	11 mal,	Niere	4 mal,
Darm	10 „	Darm und Leber	8 „
Magen	6 „	Uterus und Ovarien	1 „
Milz	7 „		

Tribukait bei 77 Foeten

Darm	62 mal,	Herz	5 mal,
Leber	55 „	beide Nieren	2 „
Magen	22 „	Uterus	1 „
Milz	21 „	Lungenteile	1 „

Schon hieraus erhellt, daß alle diese Brüche, die noch andre Organe als Därme, Leber oder Netz enthalten, für die Lebensfähigkeit des Kindes äußerst geringe Aussichten bieten, wenn es überhaupt lebend zur Welt kommt. Dementsprechend sind auch von den klinischen Fällen in der Tat fast alle gestorben, die außergewöhnlicheren Bruchinhalt aufwiesen, z. B. Magen oder Herz.

Gleichfalls sehr ungünstigen Einfluß haben die neben Nabelschnurbruch sehr häufig vorhandenen Complicationen mit anderen Mißbildungen, von denen eigentlich so ziemlich alle schon mitbeobachtet worden sind.

Es geben (bei meistenteils vorzeitig und tot geborenen Kindern)

Thörner in nur 4 von 13 Fällen,
Herzfeld „ „ 4 „ 16 „
Hermann „ „ 1 „ 6 „

das Bestehen des Nabelschnurbruchs als einzige Mißbildung an.

Bei den 125 klinischen Fällen der Tabellen von Lindfors und der hier gegebenen finden sich dagegen nur folgende Anomalieen vermerkt:

öfters deformierte Leber,
1 × fehlendes Colon, Dünndarm direkt in den Anus mündend,
1 × überzähliger Finger,
1 × Klumpfuß und überzähliger Finger,
1 × Dünndarmprolaps unter dem Bruch,
1 × Bauchblasenspalte, defekte Genitalien, Atresia ani und Kloakenbildung des Dünndarms.

Erklärlicherweise ist vielfach der Versuch gemacht worden, das Zusammentreffen mit verschiedenen anderen Mißbildungen in ätiologische Verbindung zu bringen, was ja wohl für einige wie z. B. Atresia ani, Lordose etc. durchaus rationell erscheint; andrerseits kann man aber einzelne Erklärungsversuche nicht gerade als gelungen bezeichnen, so z. B. wenn Hermann und mit ihm Tribukait als Ursache für das Fehlen beider Radii einen durch den Bruchinhalt auf die Gefäße ausgeübten Druck oder eine Zerrung der Gefäße annehmen. Sehr viele der complicierenden Mißbildungen kommen jedenfalls ganz unabhängig von der Omphalocele vor und beruhen eben wie diese auf einer seit frühester Zeit irgendwie gestörten Keimanlage.

Die Ätiologie der Nabelschnurhernie selbst ist trotz vielfacher Deutungsversuche noch nicht ganz klargestellt.

Eine Gruppe von Autoren erklärt diese Hernie für das Produkt einer Entwicklungshemmung, die andre sieht in einem mechanischen Druck, der innerhalb oder außerhalb der Frucht wirkt, das veranlassende Moment.

Der normale Vorgang ist nach Meckel, Kölliker, Ahlfeld, Hertwig u. a. so, daß innerhalb des primitiven Bauchstiels in etwa der 8.—10. Woche des Foetallebens das anfänglich gerade Darmrohr, das durch den Dottergang mit der Dotterblase verbunden ist, durch Längenwachstum mehrere Schlingen bildet, dann der Dottergang während der Ausbildung der Placenta und des Anwachsens der Fruchtwassermenge atrophiert, abreißt und die zuerst außerhalb der Leibeshöhe liegenden Darmschlingen durch die Elastizität des in die Breite wachsenden Mesenteriums in die Leibeshöhle sich zurückziehen. Inzwischen nimmt die Nabelschnur allmählich ihre strangförmige Gestalt an, die Bauchplatten schließen sich bis auf das Lumen des Nabelringes zusam-

men, der nur noch den Nabelgefäßen und dem Urachus den Durchtritt gestattet, die Seitenteile des Peritoneums verlöten ganz.

Für das Zustandekommen der Nabelschnurhernie machen verantwortlich als Anhänger der Theorie

I. einer Entwicklungshemmung
   1) Krämer, Thudichum: eine zu große Länge oder Schlaffheit des Mesenteriums;
   2) Guérin, Bérard, Coste, Ritter, Ruysch, Foerster: eine Hypoplasie der Bauchmuskulatur (nur für wenige Fälle gültig, da oft sogar nicht einmal Diastase, viel weniger Defekt der Muskeln [besonders recti] besteht);
   3) Neugebauer: zu frühe oder zu weit nach vorn geschehene Anlage der Vereinigung von Vena umbilicalis und omphalomeseraica (nur für reine Leberbrüche anwendbar: Lindfors);
   4) Ahlfeld: Hyperplasie und dadurch längere Persistenz des Ductus omphalomeseraicus als normal (10. Woche), so daß beim plötzlichen Anwachsen der Fruchtwassermenge die Darmschlingen von dem Ductus in der Nabelschnurscheide zurückgehalten oder wieder in diese zurückgezogen werden, die Nabelschnur gleichzeitig in ihrem normalen Längenwachstum gehemmt wird;
   5) Lange: gleichzeitige abnorme Kürze des Dotterstranges;
   6) Wittig: gleichzeitige frühe Adhäsionen seines peripheren Endes oder der Dotterblase selbst an Stellen der Eihäute, die dem Placentarrande ferner gelegen sind;
   7) Simpson: abnorme Adhärenzen zwischen Amnion und Peritoneum der im »physiologischen Nabelschnurbruch« liegenden Eingeweide;

II. einer mechanischen Druckwirkung
   1) Scarpa: den Druck abnorm großer Viscera bei abnorm kurzem Nabelstrang als Ursache der mangelhaften Bauchwandentwicklung mit konsekutivem Nabelschnurbruch;
   2) Cruveilhier, Myschkin: eine primäre Wirbelsäulenverkrümmung (starke Lordose oder Scoliose), die den Bauchdeckenschluß nicht zustande kommen läßt;
   3) Landifors, Hennig: einen plötzlich von außen auf den Foetus einwirkenden traumatischen Druck in Fällen, wo

a) der Rücktritt der Eingeweide erfolgt, der völlige Nabelringschluß aber ausgeblieben ist,

b) ein wenn auch nur schwacher peritonealer Nabelringverschluß besteht, der durch das Trauma (schwere Geburt bei Querlage, Bauchkontusion der Gravida, Schreien des eben geborenen Kindes) gesprengt wird, so daß die Intestina durch einen Peritonealriß in die Nabelschnurscheide eindringen (jedenfalls der unwahrscheinlichste und seltenste Vorgang);

4) Pütz: Gravitationsstörungen z. B. durch amniotische Stränge, die den Foetus in Bauchlage suspendiert halten, so daß die Intestina durch ihre eigne Schwere im Nabelstrang liegen bleiben, anstatt wie bei der normalen Rückenlage in die Bauchhöhle niederzusinken.

Von allen diesen Theorieen kann jedoch keine für allgemein gültig angesehen werden, und bei Betrachtung der so mannigfachen Fälle gewinnt man die Überzeugung, daß eine solche überhaupt kaum jemals dürfte aufgestellt werden können.

Die Diagnose ist in ausgeprägten Fällen kaum zu verfehlen; doch hat man bei kleineren Nabelschnurbrüchen schon öfters aus Unachtsamkeit mit der Ligatur Darmschlingen oder Divertikel mit abgebunden, so daß Peritonitis durch Darmgangrän oder Nabelfisteln entstanden.

Delaroque soll eine dieser Hernien als Absceß mißgedeutet und incidiert haben.

Schwieriger oder auch unmöglich ist die Diagnose intra partum zu stellen, wie die wenigen Notizen, die sich darüber finden, erkennen lassen.*) Bloch hielt z. B. bei der internen Palpation der Kindeslage erklärlicherweise den Nabelschnurbruch für Placenta praevica lateralis; nach Rose wurde er auch einmal intrauterin als Fruchtblase »gesprengt.«

Differentialdiagnostisch kämen neben echten Geschwülsten eventuell Cysten aus abgeschnürten Teilen des Urachus oder Resten des Dotterganges in Betracht.

Den Bruchinhalt vermag man bei frischen Fällen meistens durch die fast glasartig transparenten Bruchhüllen deutlich genug

*) Runge: Charité-Annal. 1879. pg. 648.
Klein: Meckels Archiv Bd. III. pg. 391.
Bloch: Inaug. Diss. Berlin 1895.
Böttcher: Wiener klin. therap. Wochenschr. 1904 No. 19.

zu erkennen. Der Adspektion kommt noch die Palpation und Perkussion zu Hilfe. Schwieriger wird die Diagnose des speziellen Inhalts schon, wenn die Amnionbekleidung durch Gangrän schmierig, verfärbt oder zu einer dunklen, pergamentartigen Hülle eingetrocknet und somit undurchsichtig geworden ist. Ob der Inhalt reponibel ist, hängt vom Inhalt, der Weite des Bruchringes, Adhäsionen ab.

Etwaige Incarcerationserscheinungen sind natürlich — so weit sie Gedärme betreffen — dieselben wie bei jedem Ileus. Auch sie werden sich vorwiegend bei enger Bruchpforte finden. Die extremsten Fälle dieser Art sind die, wo man im Bruchsack total abgeschnürte, beiderseits blind endigende Abschnitte des Darms isoliert vorgefunden hat, wie dies z. B. Credé beschreibt.

Betrifft die Einklemmung z. B. nur eine gestielte Leberpartie, so ist auch bei operationslosem Verfahren noch nicht alle Hoffnung verloren, da es schon vorgekommen ist, daß sich solche nekrotisch gewordene Leberstücke abgestoßen haben und doch noch Spontanheilung eingetreten ist.

Erheblich bedenklicher sieht aber die Sachlage aus, wenn die Wegsamkeit des Darmkanales durch die Incarceration aufgehoben ist. Hier kann wohl nur die Laparatomie helfen, da eine Peritonitis anderweitig auf die Dauer kaum zu vermeiden sein dürfte. Während partielle bis totale Irreponibilität infolge von Verlötungen bei 28 von 125 Fällen (Tabellen von Lindfors und mir) erwähnt werden, kommen zum Glück wirkliche Incarcerationen bei dem ohnehin sehr seltenen Leiden nur sehr spärlich vor. Unter den 65 von Lindfors angeführten Fällen befinden sich nur 2, der von Pagenstecher und Baum-Colla. Im ersten handelt es sich um Därme, im zweiten um ein eingeschnürtes, gestieltes Leberstück. Beidemale wurde Radikaloperation vorgenommen, doch starb das zweite Kind. Vielleicht wäre es empfehlenswerter gewesen, die prolabierte Lebersubstanz abzutragen anstatt zu reponieren, wie es in Fall 35 und 40 der folgenden Tabelle mit Erfolg gemacht wurde. Diese von mir gegebene kasuistische Zusammenstellung enthält relativ mehr Beispiele von Incarceration, nämlich die Fälle 3, 30, 31, 36, 40, 44, 55, was vielleicht darauf zurückzuführen ist, daß solche früher als hoffnungslos gar nicht entsprechend behandelt worden und darum auch nicht zur allgemeinen Kenntnis gekommen sind. Von den genannten Fällen wurden 5 durch Radikaloperation geheilt, Fall 30 und 31 starben, letzterer unoperiert.

Die ausgeprägtesten Erscheinungen bot der zweite Fall von Schramm (30): Repositionsunmöglichkeit, dumpfer Perkussionsschall über der Bruchgeschwulst, Bauch stark aufgetrieben, Haut und Conjunctiva stark ikterisch gefärbt, seit 24 Stunden kein Stuhlgang, Erbrechen, ikterischer Harn. Bei der Operation fand sich eine tief rote, fest zusammengezogene Darmschlinge, die an der Stelle der Einschnürung zwar tiefblau, jedoch nicht gangränös war und deswegen reponiert wurde. Die Ileuserscheinungen waren, wie der weitere Verlauf zeigte, durch die Operation vollkommen behoben worden, die Wunde verklebte per prim., so daß am 3. Tage schon 2 Nähte entfernt werden konnten. Leider mußte das Kind dann auf Verlangen der Mutter aus der Hospitalpflege entlassen werden. Nach zwei Tagen schon wurde es wiedergebracht. Es hatte sich, von einer Hautabschürfung der Leistengegend ausgehend, ein Erisypel auf die Gegend der Vulva und die Oberschenkel ausgebreitet, dem bei seinem rasch fortschreitenden Verlauf nach weiteren zwei Tagen das Kind erlag, während die Bauchwunde reaktionslos geheilt war.

In dem von mir beobachteten Falle waren die Incarcerationserscheinungen — abgesehen von den unzweideutigen anatomischen Verhältnissen — noch nicht so ausgesprochen; gleichwohl ist das Erbrechen, die Spannung des Abdomens und das Anziehen der Beine als Ausdruck des im Leibe lokalisierten Schmerzes zwanglos darauf zu deuten. Es war eben ein günstiger Umstand, daß das Kind noch rechtzeitig (6 Stunden post partum) operiert werden konnte, ehe sich die bedrohlichen Erscheinungen so wie in dem Schrammschen Falle zum Äußersten gesteigert hatten. Daß aber ohne die Operation der Exitus infolge der Einklemmung unabwendbar hätte eintreten müssen, ergaben mit Sicherheit die komplizierten Verhältnisse bei der Herniotomie. Jedenfalls bezeugen gerade die wenigen bisher veröffentlichten Fälle von Operationserfolgen bei eingeklemmtem Nabelschnurbruch am eindringlichsten den lebenrettenden Effekt der Radikaloperation.

Betrachten wir nun kurz die verschiedenen Formen der bisher geübten Therapie, so sehen wir, daß die exspektative »Behandlung« des Nabelschnurbruches, wie sie früher aus Unkenntnis eines geeigneten Verfahrens an der Tagesordnung war (Paré: il mourra bien sans moi!), heute glücklicherweise ein überwundener Standpunkt ist.

Die aktiven Verfahren zerfallen in operationslose und operative Maßnahmen.

Die einfachste der ersteren besteht in Anlegung eines einfachen aseptischen oder antiseptischen Schutzverbandes, bei Gangrän der Bruchhüllen eventuell Alkohol- oder Formalinumschlag.

In einzelnen Fällen wurde auch Erfolge erzielt, indem bei reponiblen Brüchen der Inhalt in die Bauchhöhle zurückgebracht, die Bruchränder durch Heftpflasterstreifen oder zirkulären Compressionsverband möglichst adaptiert gehalten wurden und die Heilung durch Granulation von seiten des peritonealen Bruchsacks und sekundäre Narbenschrumpfung agewartet wurde.

Als einfachstes operatives Verfahren wurden einigemale die gewöhnliche Ligatur angewendet. Die sogenannte perkutane Ligatur (von Sömmering angegeben) besteht in blutiger Reposition des Bruchinhalts ohne Eröffnung des Sackes und Anlegung einer Ligatur um die Basis des Bruchsackes. Das Verfahren ist naturgemäß nur in wenigen dazu allenfalls geeigneten Fällen (kleine Brüche mit kleiner Bruchpforte) anwendbar und durchaus nicht unbedenklich, weil bei dieser Arbeit im Dunklen immerhin leicht genug z. B. adhärente Teile des Bruchinhalts, Processus vermiformis oder ein offenes Divertikel von der Ligatur mitgefaßt werden können. Derselbe Mangel haftet dem modifizierten Verfahren an, das Breus und Fleischmann ausführten: Fassen des entleerten Bruchsackes mittels einer Klemme, unter welcher Seidensuturen durchgeführt wurden, dann Abtragung des überschüssigen Bruchsacks.

Krämer riet, bei Adhärenzen den Bruchsack zu eröffnen, die Verklebungen zu lösen und dann wie sonst die perkutane Ligatur auszuführen.

Olshausen führte die »extraperitoneale Methode« ein, die darin besteht, daß der amniotische Überzug sorgfältig entfernt und ohne Eröffnung des Peritoneums nach Anfrischung der Hautränder die Wunde über dem zusammengefalteten Bruchsack vernäht wird. Die Methode hat ihre Schattenseiten, insofern, als in vielen Fällen sich nicht alles eventuell infektiöse Material vom Peritoneum wird entfernen lassen, leicht Sekretansammlungen entstehen können und trotz der Operation der Bruch als solcher nicht definitiv beseitigt ist. Vielmehr werden die besten Chancen für das spätere Entstehen eines Nabelbruches gelassen.

Die Methode ist verschiedentlich modifiziert worden. Dohrn-Eckerlein legten fortlaufende Peritonealnaht an und trugen dann den Rest des Bruchsackes ab, um den »toten Raum« zu

vermeiden; sie verließen also damit schon das eigentliche Prinzip. In Pöppelmanns Falle wurden wegen mangelhaften Bauchdeckenschlusses Entspannungssuturen durch Haut und zusammengefaltetes Amnion gelegt. Benedict fügte aus demselben Grunde oben und unten lange Entspannungsschnitte hinzu. Krönig empfiehlt behufs Vermeidung eines Nabelbruchrecidivs, den Anfrischungsschnitt durch Haut und Fascien bis zum Peritoneum zu führen und dann Fascie, Muskulatur und Haut schichtenweise zu vernähen.

Lindfors gebührt das Verdienst, die Radikaloperation oder Herniolaparatomie (bestehend in Bruchschnitt, Eröffnung des Bruchsacks, Reposition des Inhalts nach Lösung etwaiger Adhärenzen, Abtragung des Sackes, gesonderte Naht von Peritoneum, Fascien und Muskeln, Haut), die von Bérard in vorantiseptischer Zeit bereits einmal mit Glück ausgeführt worden war, zum ersten mal unter antiseptischen Cautelen 1881 vorgenommen und auf ihre Bedeutung als die ideale Operation der Wahl hingewiesen zu haben. In der Tat ist sie auch dasjenige Verfahren, das allein noch Erfolg versprechen darf, wenn alle anderen Methoden im Stich lassen würden. Trotz alledem wird es leider immer noch Fälle geben, wo auch ohne die Complicationen von Incarceration oder Peritonitis, selbst bei bester Technik die Radikaloperation nicht das Leben wird retten können, wenn nämlich die anatomischen Verhältnisse gar zu ungünstig liegen, wie z. B. in den Fällen 17, 23, 28, 46. Sicherlich verdient sie aber bei der heutigen relativen Ungefährlichkeit einer Laparatomie möglichst in allen Fällen angewandt zu werden, so weit die äußeren Umstände dies irgendwie ermöglichen lassen. Nach den bisherigen Erfahrungen darf man getrost behaupten, daß es ratsamer ist, das Kind den verhältnismäßig unerheblichen Gefahren der Operation und Narkose auszusetzen, als auf die Widerstandsfähigkeit des Peritonealsackes gegen Infektion und andre unberechenbare Faktoren zu bauen, die bei der nichtoperativen Behandlung in Frage kommen.

Außerdem bleibt hierbei ebenso wie z. B. bei der extraperitonealen Methode allemal in hohem Grade die Wahrscheinlichkeit bestehen, daß sich — falls das Kind am Leben erhalten bleibt — über kurz oder lang ein Nabelbruch einstellt, so daß unter Umständen später doch noch eine Laparatomie vorgenommen werden muß.

Sehr große Schwierigkeiten kann wie auch bei unserer Operation die Trennung der Verlötungen von Bruchsack und In-

halt machen, da die minimalen Größenverhältnisse der noch nicht ausgewachsenen Intestina zu peinlichster Genauigkeit bei der Instrumentenführung zwingen. Trotzdem sollte man unter allen Umständen mit möglichster Sorgfalt mindestens den amniotischen Teil der Bruchhüllen, wenn anders nicht möglich (bei absolut untrennbaren Adhärenzen) sogar die eigene Serosa der Eingeweide in dem Verwachsungsbezirk entfernen. Wenn auch einzelne Reste des Bruchsackperitoneums sich nicht ablösen ließen, so wäre davon jedenfalls weniger Gefahr zu befürchten. Sicherlich muß man es aber als einen reinen Zufall bezeichnen, wenn z. B. in dem eklatanten Beispiele von Krönig (Fall 22) eine reaktionslose Heilung eintrat, trotzdem auf einem größeren Bezirk der Leber die sämtlichen Componenten der mit ihr verwachsenen Bruchhüllen, Peritoneum, Whartonsche Sulze, Amnion, ja sogar der kurz abgeschnittene Nabelschnurrest in die Abdominalhöhle versenkt und die Bauchdecken darüber vernäht wurden.

Bei derartigem Verfahren — zumal wenn schon einige Zeit seit der Geburt verstrichen ist — hat man doch keinerlei Garantie, daß die Bruchhüllen nicht schon mit pathogenen Keimen beladen sind, die sich trotz aller Desinfektionsmaßregeln nicht beseitigen lassen. Ich gebe gern zu, daß die Technik dabei eine äußerst mühsame sein mag, daß auch etwaige später resultierende Verklebungen der von ihrer Serosa stellenweise entblößten Intestina den Grund für einen mechanischen Ileus abgeben können; aber diese Momente fallen jedenfalls weniger ins Gewicht als die sehr viel näherliegende Gefahr einer akuten Bauchfellentzündung, wenn so suspekte Elemente wie Amnion oder Nabelschnurreste mit reponiert werden. Wenn ein solches Experiment selbst in vorantiseptischer Zeit dem Arzte vom Krankenhause in Ferrara (in Tabelle I von Lindfors angeführt: Auch hier wurde die Bauchhaut über dem Amnionsack vernäht!) geglückt ist, so beweist das eben nur wieder, wie groß manchmal die Toleranz des Organismus ist. Zur Nachahmung ist die Methode keinesfalls zu empfehlen.

Die Prognose ist Dank der Segnungen der Antisepsis und der modernen Operationstechnik nicht mehr so traurig wie sie früher nach den Worten von Paré, Ruysch, Albinus, Fried, Haller u. a. gestellt werden mußte, wenn auch nicht zu leugnen ist, daß selbst heutzutage noch manche Fälle von vornherein als letal zu bezeichnen sein werden. In den Hauptsachen ist wohl die Prognose von folgenden Umständen abhängig zu machen:

1) Gesamtentwicklung und Kräftezustand (Frühgeburt),
2) Anderweitige, komplizierende, schwere Mißbildungen,
3) Größe und Inhalt (Herz) der Bruchgeschwulst, Größe des Bauchwanddefekts,
4) Verhalten der Bruchhüllen (Gangrän, Ruptur),
5) Verhalten des Bruchinhalts (Darmobliteration, Incarceration, Peritonitis),
6) Extrauterines Alter des Kindes (je früher, desto besser),
7) Behandlungsart (z. B. bei Operationsverbot),
8) Äußere Verhältnisse und Zufälligkeiten bei der Operation und Nachbehandlung (Vorfall der Eingeweide, Platzen der Nähte, Infektion).

Die Mortalitätsstatistik hat sich gegen früher dadurch erheblich gebessert, daß die Radikaloperation neuerdings die dominierende Behandlungsmethode geworden ist, während die anderen Verfahren meist nur für sehr leichte Fälle oder bei Operationsverweigerung seitens der Angehörigen reserviert wurden.

Lindfors verzeichnet von 31 operierten Kindern 8 Fälle mit tötlichem Ausgang (25%), Macdonel d'Albany bei 19 Operierten 2 × (= 10%), bei 12 Nichtoperierten 9 × (= 82%) den Exitus. Nach meiner Tabelle wurden 51 Kinder operiert, von denen 16 (32%) starben, und zwar entfallen auf 44 Radikaloperationen 15 Todesfälle, während von 4 nach Olshausen (modifiziert) Operierten alle genasen, von 3 mit perkutaner Ligatur Behandelten nur 1 starb. Dabei ist aber zu berücksichtigen, daß sich unter den Radikaloperationen äußerst schlimme Fälle befinden, die von vornherein die denkbar schlechtesten vitalen Aussichten boten und sehr schwere Eingriffe erforderten (Fall 17, 23, 28, 46), daß ferner darunter einige mit ungünstigem Ausgange sich finden, der jedoch nicht auf Rechnung der Operation zu setzen ist (Fall 1, 30, 33). In Fall 45 wäre der Tod wohl nicht eingetreten, wenn die Ligatur der Bauchwandgefäße exakt vorgenommen worden wäre.

Daß übrigens selbst bei schon bestehender Peritonitis die Operation durchaus noch nicht als hoffnungslos aufgegeben werden darf, lehren aus Tabelle II von Lindfors einzelne Fälle sowie die von mir unter No. 9 und 39 angeführten Beispiele.

Sehr verschieden sind die Ansichten über die Frequenz des Nabelschnurbruchs. Offenbar überschätzen Emmert mit 1 : 300 und Thudichum mit 1 : 2000 seine Häufigkeit, da ihnen nicht hinreichend Beobachtungsmaterial zu Gebote stand. Lindfors

gibt nach einer Statistik des Münchener Gebärhauses das Verhältnis 1 : 5184, Bloch und Rettig nach den Berliner Charitéannalen ebenfalls auf etwa 1 : 5000 an. Fraglos sind jedoch auch diese Zahlen noch zu niedrig gegriffen. Man überlege, daß doch nur ein verhältnismäßig kleiner Bruchteil von Frauen in Entbindungsanstalten, Hospitälern, die Statistik führen, oder auch nur unter Beihilfe eines Arztes niederkommen, daß hingegen besonders unter der ärmeren Bevölkerung meistenteils nur die billigere Hebamme zu Rate gezogen wird, deren Hilfe bei normalem Geburts- und Wochenbettsverlauf sich ja als ausreichend zeigt. Alle ohne ärztliches Eingreifen verlaufenden Geburten sind natürlich für diese wünschenswerte Statistik verloren. Andrerseits dürfte es kaum vorkommen, daß ein Kind mit Nabelschnurhernie geboren wird, das nicht wenigstens nachträglich eben wegen dieser Abnormität einem Arzte oder Krankenhause zugewiesen würde, denn immerhin ist doch die Affektion mit ihren eventuellen Folgeerscheinungen so auffällig, daß selbst indolente Eltern oder Ammen davon Notiz nehmen müssen.

Daß ein Kind mit dieser angeborenen Mißbildung dem Arzte gar nicht vor die Augen käme, wäre wohl nur denkbar, wenn es totgeboren wird, kurz nach der Geburt stirbt oder die Hernie so geringen Grades ist, daß sie nach dem Abstoßen der Nabelschnur sich spontan zurückbildet und durch Granulationsbildung verheilt. Im letzteren Falle würde sie eigentlich für die Statistik — weil belanglos — überhaupt zu entbehren sein.

Der Wirklichkeit am nächsten scheint mir daher Schramm (Wiener medizin. Wochenschr. 1899) zu kommen, der nach seinen eigenen Erfahrungen und denen von Bylicki, Baracz und Czyzewicz angibt, daß in seinem Wirkungsgebiet ein Nabelschnurbruch auf wenigstens 10—12000 Kinder zu rechnen sei.

In hiesiger Gegend scheint der Nabelschnurbruch sogar noch seltener vorzukommen. So war der von mir näher beschriebene Fall der erste, den Herr Dr. Maurer in Malstatt-Burbach in seiner 19jährigen dortigen Tätigkeit gesehen hat, trotzdem auf ihn bei seiner umfangreichen geburtshilflichen Kassenpraxis fast die Hälfte aller Geburten entfällt: Laut Bericht des Standesamtes Malstatt-Burbach wurden in der Zeit von 1890 bis 1904 daselbst 20168 Kinder geboren. Herr Dr. Maurer hält es sogar für fast ausgeschlossen, daß überhaupt unter allen während seines hiesigen Aufenthaltes erfolgten Geburten — auch denen, die nicht seinem Kassenbezirk angehörten — ein zweiter Fall von Nabelstrangbruch vorgekommen sein könnte, von dem ihm nicht wenigstens Mitteilung gemacht worden wäre. Ebenso hat Herr Dr. Jüngst unter seinem reichhaltigen chirurgischen Material aus den Saarstädten und Umgegend während

seines 17jährigen Wirkens als Oberarzt des Hotpitals und Besitzer einer Privatklinik außer dem erwähnten Falle einen zweiten zu beobachten nicht Gelegenheit gehabt.

Mit diesen Betrachtungen scheint es nicht im Einklange zu stehen, daß Hamilton in einer 17jährigen Praxis durchschnittlich im Jahre zweimal dieser Mißbildung begegnet sein will. Man könnte demnach annehmen, daß in gewissen Bezirken das Leiden häufiger auftrete, was nicht ganz ausgeschlossen ist, da mehrfache Beobachtungen vorliegen, die für Familienerblichkeit zu sprechen scheinen.

Was nun das Vorkommen der Hernia funiculi umbilicalis bei den beiden Geschlechtern anlangt, so findet man auch hierin ganz widersprechende Angaben, was sicherlich darauf beruht, daß sich bei den einzelnen Fällen der Litteratur so oft keine Angaben über das Geschlecht des Kindes vorfinden und infolgedessen die zum Vergleich nötigen Tabellen zu dürftige Zahlen aufweisen. Buschan hat unter 69 Fällen 43 Mädchen und nur 26 Knaben gefunden, Lindfors umgekehrt bei seinen 37 klinischen Fällen, wo er das Geschlecht angegeben fand, 22 Knaben gegen 15 Mädchen.

Im Nachstehenden gebe ich zwei Tabellen der mir zugänglichen Fälle mit Geschlechtsbezeichnung, bei denen leider die Aufstellung von Buschan nicht mitverwendet werden konnte, die aber doch zusammen 128 Stück umfassen. Die erste enthält totgeborene, die zweite lebendgeborene Kinder:

I. Totgeborene Kinder.

Autor	Jahr	Knaben	Mädchen	Autor	Jahr	Knaben	Mädchen
Thörner	1873	5	7	Wilke.....	1890		1
Philipeaux ...	1873		1	Lange	1891		1
Hermann	1875		2	Herzfeld	1892	6	10
Kothe	1878	1		Tribukait.....	1893	2	
Martin	1878		1	Fleischmann..	1894		1
Curtius	1879		1	Bloch.....	1895		1
Immel	1879		1	Aschoff. Fall 7.	1896	1	
Berwald	1878		1	Dietel.....	1897	2	
Gast.....	1884		1	Rischpler	1898	1	2
Magnussen ...	1886	2	1	Loewenhain...	1898	1	1
Wittich	1888	1		Böttcher	1904		1
Clavehn	1890		1			22	35

II. Lebendgeborene Kinder.

Autor	Jahr	Knaben	Mädchen	Autor	Jahr	Knaben	Mädchen
Storch	1751	1		v. Swicicki	1889		1
Lobstein	1768	1		Klaussner	1889	1	
Herold	1787	1		Macdonald	1890		1
Hey	1801	1		Baum-Colla	1890		1
Hamilton-Cooper			1	Landerer	1890	1	
Ribke	1820		1	Larabrie	1891	1	
Bal	1830		1	Salmon	1891	1	
Requin	1832	1		Runge	1891		1
Cederskjöld	1839	1		Kaltenbach-Pütz	1891	1	
Stoltz		1		Berger	1893		2
Getto	1860	1		Hecht	1894	1	
Kraemer	1853		1	Marjantschik	1896		1
Thudichum	1853	1		Knauer	1896	1	
Margariteau	1855	1		Arndt	1896		1
Reutermann	1861	1		Pierig	1897	1	
Thélu	1864		1	v. Both	1898	1	
Raymondaud	1868		1	Bylicki	1899	1	
Guersant	1877	1		Baracz	1899	1	
Angers	1877		1	Schramm	1899		2
Bryant	1879	1		Maygrier	1898	1	
Breus	1881		1	Krönig	1898		1
Lindfors	1882	1		Lennander	1898	1	
Fleischmann	1882	1		v. Steinbüchel	1900	1	
Felsenreich	1883	1		Knap	1900	1	
Robinson	1883	1		Küstner	1901	1	
Hoenow	1884		1	Brandt	1901		1
v. Hofsten	1886		1	Heinlein	1902	1	
Olshausen	1887		1	Miculicz-Rothe	1902		1
Fleischmann	1887		1	Borelius	1903	2	
Reuter	1887	1		Hedmann	1903	2	
Stypinski	1887	1		Jüngst-Seiffert	1905		1
Piperno	1887	1		Olshausen-Zillmer	1904		1
Issleib	1887		2				
Eckerlein	1888		1				
Auvard	1888	1				42	30

Beim Addieren der einzelnen Kolonnen findet sich, daß bei den Totgeborenen die Mädchen, bei den Lebendgeborenen die Knaben deutlich in der Überzahl sind, während kaum ein Zahlenunterschied besteht, wenn man nur Mädchen (65) einerseits, Knaben (64) andrerseits zusammenrechnet.

Nach diesem auffallenden Ergebnis liegt die Schlußfolgerung nahe, daß während des intrauterinen Lebens und der Geburt das männliche Kind leichter die Schädigungen, die ein Nabelschnurbruch mit sich bringt, überwinden kann, während das schwächere Geschlecht auch hierbei eher erliegt.

Jedenfalls ist aber auch diese Statistik noch zu wenig umfangreich, um sichere Schlüsse über Prädisposition des einen oder des andren Geschlechts für die besprochene Affektion zu gestatten.

Die Ratlosigkeit, mit der vordem die Ärzte dem Nabelschnurbruch mit seiner als fast absolut ungünstig angesehenen Prognose gegenüberstanden, läßt es erklärlich erscheinen, daß dieser auch in der Litteratur früher recht stiefmütterlich bedacht und besonders in den Lehrbüchern — wenn überhaupt erwähnt — allenthalben mit dem Hinweis kurz abgetan wurde, daß Kinder mit solcher Mißbildung nicht dauernd am Leben zu erhalten seien.

Man lächelt unwillkürlich, wenn Thörner in seiner Dissertation (Königsberg 1873) die von ihm angeführte Litteratur in Höhe von 16 Nummern ausdrücklich als »ziemlich reichhaltig« bezeichnet, während es heutzutage entschieden schon recht schwer ist, ein einigermaßen vollständiges Verzeichnis von Publikationen über die in Rede stehende Abnormität zusammenzustellen.

In hohem Grade auffällig ist es, daß trotz der schon sehr beträchtlichen Reihe der veröffentlichten glücklichen Operationen mit z. T. ganz überraschend guten Resultaten selbst von den neuesten Lehrbüchern der Chirurgie die Mehrzahl sich so zurückhaltend ausdrückt und den veralteten Verfahren noch so breite Rechte einräumt.

Den Anschauungen der damaligen Zeit entsprach es, wenn z. B. König im Jahre 1881 in seinem Lehrbuch der speziellen Chirurgie schrieb:

»Die Eingeweide liegen also in diesem Falle innerhalb des Sackes der nicht strangförmig transformierten Nabelschnur und sind von dem Amnion überzogen Die excessiven Fälle haben kein chirurgisches Interesse, da die Kinder mit einem großen Teil der Intestina, auch wohl mit der Leber als Inhalt dieser Brüche, wenn sie nicht tot geboren sind, meist in der Folge nach

Gangränescenz des Sackes und Peritonitis zu Grunde gehen. Bei weniger bedeutenden Nabelschnurbrüchen kann jedoch nach Gangrän eines Teiles des Sackes Vernarbung durch Granulationsbildung eintreten, und man hat sogar auf diesem Wege zuweilen bei der sekundären Schrumpfung des Granulationsgewebes die Bildung eines Nabelringes und die Heilung des Bruches eintreten sehen. Häufiger dehnt sich freilich die Narbe wieder aus und in den kleinen Bruch tritt ein Eingeweide, meist eine Darmschlinge. Derartige Nabelschnurbrüche, ebenso wie die von vornherein kleineren Brüche sind nun allerdings auch von praktischem Interesse, da sie der Heilung fähig sind. Aber man vermeide operative Eingriffe, wie sie verhältnismäßig häufig nach Reposition des Sackes durch Abbinden desselben versucht wurden.«

Derselbe Text mit der irrtümlichen, veralteten Anschauung über die Anatomie der Bruchhüllen findet sich jedoch außer dem letzten Satz auch noch in der neuesten Auflage von 1904. Von den Errungenschaften der letzten Jahrzehnte wird mit folgenden Sätzen Notiz genommen:

»Man hat im Laufe der letzten Jahre mit Berücksichtigung der schlechten Prognose angefangen, solche Kinder Radikaloperationen zu unterwerfen und kann bereits eine Reihe glücklicher Operationen zusammenstellen (Felsenreich, Krukenberg u. a.). Nun wird es aber immer eine Anzahl schlimmer Fälle geben, bei welchen man sich mit guter Bedeckung des Sackes, später, wenn die Kinder nicht sterben, mit Compression (Heftpflaster) in ähnlicher Art, wie bei den congenitalen Nabelbrüchen begnügen muß.« Dann schildert König die Olshausensche extraperitoneale Methode und schließt das Kapitel mit den Worten: »Andere Fälle sind in letzter Zeit mit Eröffnung des Bruchsackes operiert worden.«

Noch knapper behandelt Tillmanns (1901) das Thema, der ebenfalls noch die Existenz eines peritonealen Bruchsackes läugnet und als Behandlungsart nur die Reposition mit folgender einfacher Ligatur erwähnt.

Auch in Eulenburgs Realencyklopädie von 1897 (Bd. XV und XVI) findet sich keine Empfehlung der Radikaloperation von Englisch angegeben: »Sind bei irreponiblen Eingeweiden die Bruchhüllen zerstört, so beschränkt sich die Behandlung nur auf die Verminderung und Hemmung der Ausbreitung der Entzündung. Zu den unangenehmen Zufällen gehört bei der Compression die Zerstörung der Bruchhüllen und Ausbreitung der

Entzündung auf das Bauchfell, bei der Ligatur neben letzterem noch die Möglichkeit der Unterbindung des vorgelagerten Darms und Bildung eines widernatürlichen Afters. Keines der angegebenen Verfahren schützt vor Recidiven. Unter antiseptischer Behandlung lassen sich bei diesen Brüchen günstigere Resultate erwarten.« Erfreulicherweise ist hingegen im letzterschienenen Supplementband III der Therapie des Nabelschnurbruchs von Gutzeit ein eingehend behandeltes Kapitel gewidmet worden.

Auch in dem »Handbuch der praktischen Chirurgie (Stuttgart 1900)« ist die moderne Therapie durch Graser ausführlicher gewürdigt, aber bezüglich der Anatomie der Bruchhüllen wird die Identität des inneren Blattes derselben (entsprechend der Membrana reuniens inferior Rathke der französischen Embryologen) mit dem Peritoneum bestritten, da es vollständig gefäßlos sei, und Gefäße nur im Bereiche von Adhärenzen als Entzündungsprodukte vorkämen. Dem widersprechen jedoch vollkommen viele sorgfältige — auch mikroskopische — Untersuchungen der von mir bereits genannten Autoren und auch der Befund des eigenen Falles, bei dem die Gefäßinjektion gleichmäßig die ganze innere Bruchhülle betraf.

Ich lasse jetzt eine tabellarische Zusammenstellung klinischer Fälle folgen, die eine Ergänzung und Fortsetzung der von Lindfors (Volkmanns klinische Vorträge N. F. No. 63, Leipzig 1893) aufgestellten Kasuistik darstellen soll. Da ich mir das notwendige litterarische Material nur in beschränktem Maße verschaffen konnte, ist es unvermeidlich, daß diese Aufzählung nicht lückenlos ist. Immerhin ist jedoch daraus zu ersehen, was für Erfolge die chirurgische Radikalbehandlung entgegen der früheren Zeit der Untätigkeit gegenüber dem Nabelschnurbruch aufzuweisen hat.

Kasuistik-Tabelle über klinische Fälle von Nabelschnurbruch

als Ergänzung und Fortsetzung der Tabellen von **Lindfors** (Sammlg. klin. Vorträge N. F. No. 63, Leipzig 1893).

№	Arzt resp. Autor.	Litteratur-angabe.	Geschl.	Alter.	Art des Falles.	Behandlungs-art.	Verlauf.	Bemerkungen.
1.	Trewes	Lancet 1884 (Ref. bei Stolypinski C. f. Gyn. 1889 No. 11).	—	60 Std.	Bruch eigroß, enthielt das Coecum.	Radikal-operation.	Tod nach 23 Tagen.	Großer Prolaps der Därme, die behufs Reposition punktiert werden müssen. Die Wunde fast geheilt. Tod nach 23 Tagen an Convulsionen.
2.	Stolypinski	Journ. akuschezstwa u shenszich Bolesney 1889 pg. 841.	—	2 Tage.	Defekt 2 Finger breit.	Radikal-operation.	Tod am 4. Tag.	
3.	Klausner	Münch. med. Wochenschr. 1889 No. 3. Ref. C. f. Gyn. 1890 pg. 174.	m.	1 Tag.	Bruchpforte 5 cm groß. Geschwulst kleinapfelgroß, Bruchring 20-pfennigstückgroß. Gedärme incarceriert.	Radikal-operation. Débridement.	Heilung.	Die Gedärme waren dunkelrot, aber keine nekrotische Schnürfurche. Nähte am 10. Tage entfernt. Tod nach einigen Wochen an Darmkatarrh. Narbe glatt, mit den Därmen nicht adhärent.

4.	Kaltenbach-Pütz	Otto Pütz. Inaug.-Diss. Halle 1891.	m.	2 Tage.	Bruchgeschwulst mannsfaustgroß, rundlich. Basis 10 cm Umfang. Größter Umfang 18 cm. Inhalt Darmschlingen, an einer Stelle verwachsen.	Radikaloperation.	Heilung.	Ein Teil der Bruchhülle mußte mit dem Darme versenkt werden. Nach 3 Wochen geheilt entlassen; 6 Wochen später Tod aus unbekannter Ursache.
5.	Benedict	Med. record. 1892. Mai (Ref. C. f. Gyn. 1892 pg. 800).	—	53 Std.	Bruchpforte 4 cm weit. Inhalt Gedärme.	Modificierte Operation nach Olshausen.	Heilung.	Zur Erleichterung der Annäherung der Bruchränder mußten nach oben und unten lange Schnitte geführt werden. Heilung in 10 Tagen.
6.	Breuss	Volkmanns klin. Vortr. N. F. No. 77 1893.	—	6 Std.	Bruchpforte 7 cm. Geschwulst orangengroß, enthält großen Teil der Leber und Darmschlingen.	Perkutane Ligatur.	Tod.	Tod nach 10 Tagen. Lokale Peritonitis, abnormer Situs viscerum. Der Fall wurde im Jahre 1881 operiert.
7.	Breuss	ibidem.	—	7 Std.	Hühnereigroße Geschwulst, enthielt Darmschlingen.	Perkutane Ligatur.	Heilung.	Abschnüren des Darmdivertikels ohne üble Folgen.
8.	Berger	Rev. de chir. 1893 No. 10. (Ref. C. f. Chir. 1894 pg. 356. C. f. Gyn. 1894 pg. 615. C. f. Gyn. 1895 pg. 862).	w.	30 Std.	Bruchinhalt Darmschlingen. Coecum u. Colon breit verwachsen, nur teilweise reponibel.	Radikaloperation.	Heilung.	

№	Arzt resp. Autor.	Litteratur-angabe.	Geschl.	Alter.	Art des Falles.	Behandlungs-art.	Verlauf.	Bemerkungen.
9.	Berger	ibidem.	w.	72 Std.	Irreponibler Bruch. Coecum verwachsen.	Radikal-operation.	Heilung.	Beginnende Peritonitis vor der Operation.
10.	Dolinski	Wratsch 1893, 261. (Ref. C. f. Gyn. 1893 pg. 937).	—	—	Geschwulst apfelsinengroß.	Radikal-operation.	Heilung.	
11.	Geuer	Gesellsch. f. Gebhlf. zu Köln, 5. Juli 1894 (Ref. C. f. Gyn. 1894 pg. 1050).	—	—	Geschwulst apfelgroß. Amnionbedeckung schon nekrotisch.	Antiseptischer Schutzverband.	Heilung,	Heilung nach 4 Wochen soweit, daß der Bruchring nur noch in Bleistiftsdicke zu fühlen ist.
12.	Pöppelmann	Inaug. Diss. Marburg 1894 (Ref. C. f. Gyn. 1895 pg. 492).	—	—		Modifiziertes Olshausensches Verfahren. Nähte durch Haut und zusammengefaltetes Amnion zur Verkleinerung des Hautdefektes.	Heilung.	Der Rest des Defektes heilte unter aseptischem Verband durch Granulation.
13.	L. Hecht	Münch. med. Wochenschr. 1894 No. 51 pg. 1037.	m.	72 Std.	Kirschengroße reponible Darmhernie, von gangränöser Amnionhülle bedeckt.	Jodoformsalben-verband. Leichte Compression.	Heilung.	Nach Abstoßung der Nabelschnur am 17. Tage Retraktion des Bruchsacks in den Nabeltrichter.

14.	Bardeleben-Rettig	Rettig. Inaug. Diss. Berlin 1894.	—	24 Std.	Wallnußgroßer Bruch.	Radikal-operation.	Tod.	Tod 5 Stunden nach der Operation.
15.	Mariantschik	C. f. Gyn. 1896 No. 13.	w.	31 Std.	Bruchsack apfelgroß, Basis 8 × 6 cm. Leber, Omentum, Därme.	Radikal-operation.	Tod.	Tod am 5. Tage nach der Operation. Sektion ergab lokale Peritonitis und acute Gastrocolitis. M. beschuldigt den als Excitans gereichten Cognac als Todesursache.
16.	Piering-Beyer	Prager med. Wochschr. 1896 No. 31 (Ref. C. f. Gyn. 1897 pg. 378).	m.	1 Std.	Der Bruchsack enthielt Gedärme, war zweimannsfaustgroß. Nabelring normal eng.	Radikal-operation.	Heilung reaktionslos.	Der Bruchsack war intra partum geborsten, so daß die Eingeweide frei zu Tage lagen.
17.	Arndt	C. f. Gyn. 1896 No. 24.	w.	8 Std.	Bruchgeschwulst apfelgroß, enthielt Herz, Leber, Gedärme.	Radikal-operation.	Tod.	Herz ohne Pericard, läßt sich nicht reponieren. Resektion eines Stükkes der Leber. Mühsame Reposition. Bei der Sektion lag das Herz mit der Spitze nach oben unter dem Sternum.
18.	Knauer	C. f. Gyn. 1897 pg. 54.	m.	10 Std.	Bruchbasis $2^1/_2$ cm breit, Geschwulst 7 × 5 cm Dimens. mandarinengroß, enthält Dünn-, Dickdarm, Process. verm. äußerlich erkennbar, fast ganz reponibel.	Radikal-operation.	Heilung.	Kind 3000 g., 49 cm lang. Anfangs nach Olshausen operiert, dann Radikaloperation, weil Reposition wegen Adhärenzen unmöglich war. Glatter Wundverlauf.

№	Arzt resp. Autor.	Litteratur-angabe.	Geschl.	Alter.	Art des Falles.	Behandlungs-art.	Verlauf.	Bemerkungen.
19.	Buist	Lanzet 19. Dez. 1896 (Ref. C. f. Gyn. 1897 No. 22).	—	7 Tage.	Bruchinhalt bilden Leber und Colon.	Radikal-operation.	Tod.	Adhärenzen der Leber, die sich bei der Sektion als abnorm gebaut erwies. Tod am Tage nach der Operation.
20.	E. Patry	Rev. méd. de la Suisse romaine 1896 No. 7 (Ref. C. für Chir. 1897, 42).	—	2 Tage.	Bruch orangengroß, enthielt nur Leber.	Radikal-operation.	Heilung.	
21.	H. v. Both	Zeitschr. f. Gebhlf. u. Gyn. 38. Bd. 1898.	m.	3 Tage.	Irreponible, taubeneigroße Hernie mit lufthaltigem Darmdivertikel. Amnion schon in Zerfall.	Alkoholverband. Abtragung des Bruchstiels in tägl. Etappen mittels des Galvanokauters.	Heilung.	Durch den Alcoholverband (zuletzt Alc. absol.) wurde eine aseptische Mumification der gangränösen Bruchhüllen angestrebt.
22.	Krönig	C. f. Gyn. 1898 pg. 1391.	w.	12 Std.	Mandarinengroße Hernie. 4 cm Basisdurchmesser. Inhalt größtenteils Leberlappen, am Bruchsack adhärent, und Darmschlingen.	Modificierte Olshausensche Operation versucht, wegen Adhärenzen als Radikal-operation beendigt.	Heilung. Nähte nach 10 Tagen entfernt.	2450 g. 51 cm langes, sonst wohlgebildetes Kind. Im Verwachsungsbezirk der Leber wurden die Hüllen des Bruchsackes, Amnion, Whartonsche Sulze und der kurz abgeschnittene Nabelschnurrest an der Leber gelassen und ohne Schaden für den Heilungsverlauf mit in die Bauchhöhle versenkt.

23.	Girard	citiert von Busch Inaug. Diss. Berlin 1899.	—	—	Groß. Dünndarmconvolut. Linker Leberlappen im Bruchsack.	Radikaloperation.	Tod.	Resektion eines keilförmigen Leberstückes, Exstirpation der Gallenblase, Unterbindung des Duct. cysticus. Tod nach der Operation.
24.	Hildebrandt-Busch	P. Busch. Inaug. Diss. Berlin 1899.	—	8 Std.	Tumor von Orangengröße, völlig reponibel, enthielt Darmschlingen und ein solides, bleistiftstarkes Meckelsches Divertikel.	Radikaloperation.	Heilung.	Sonst wohlgebildetes Kind. Reposition, Resektion des Bruchsacks. Nach der absolut glatten Wundheilung noch 3—4 Wochen Heftpflasterverband.
25.	Czyzewicz	H. Schramm, Lemberg, Wiener med. Wochenschr. 1899 No. 7, 8, 9.	—	—	Sehr große Bruchpforte, Geschwulst halborangengroß, Gedärme enthaltend.	Schutzverband.	Tod.	Nach Abfallen der Nabelschnur granulierte anfangs die Wunde gut. Tod nach 3 Wochen.
26.	Czyzewicz	ibidem.	—	—	Große Bruchgeschwulst, Gedärme enthaltend.	Schutzverband.	Tod.	Tod unter Zeichen von Peritonitis nach einigen Tagen.
27.	Bylicki	ibidem.	m.	—	Geschwulst apfelsinengroß mit breiter Bruchpforte, Därme enthaltend.	Schutzverband.	Heilung.	Kind nach 10 Jahren gesund, hat in der Nabelgegend eine flache, strahlige, vierkreuzergroße Narbe.
28.	Baracz	ibidem.	m.	einige Std.	Bruchpforte 10 cm lang, 7—8 cm breit. Leber, Magen, Dünndarm als Bruchinhalt.	Radikaloperation.	Tod.	Der Bruchsack war geborsten, die Därme lagen frei auf unreiner Wäsche. Schwere Reposition, große Spannung der Nähte. Tod nach einigen Stunden.

No.	Arzt resp. Autor.	Litteratur-angabe.	Geschl.	Alter.	Art des Falles.	Behandlungs-art.	Verlauf.	Bemerkungen.
29.	Schramm	ibidem.	w.	—	Bruchpforte 3 cm lang, Geschwulst gänseeigroß mit Dünndarminhalt.	Antiseptischer Schutzverband.	Heilung.	Das Kind nach 7 Jahren gesund, in der Nabelgegend eine flache, strahlige Narbe. Kein Hernienrecidiv.
30.	Schramm	ibidem.	w.	4 Tage.	Bruchpforte kaum 4 mm breit. Geschwulst apfelsinengroß, enthält Dünndarm, Coecum, Colon ascendens. Incarceriert. Ileuserscheinungen.	Radikaloperation.	Tod.	Anfangs normaler Verlauf. Wunde fast vollständig geheilt. Am 6. Tage Erisypel der Leistengegend, Tod am 8. Tage.
31.	Maygrier	Société. d'obstétr. de Paris 9. II. 98. (Ref. C. f. Gyn. 1898 pg. 570.)	m.	neugebor.	Irreponible Hernie mit fünfmarkstückgroßer Basis, enthaltend den ganzen Darm und Magen.	Schutzverband.	Tod.	3000 g schweres, ausgetragenes Kind. Colon descendens war stark aufgetrieben, das Duodenum weniger. Das Kind schrie nach der Geburt kräftig, starb nach 34 Stunden.
32.	Lennander	Upsala Läkareförenings Förhandlingar. N. F. Bd. V pg. 416. (Ref. C. f. Chir. 1899 pg. 603).	m.	3 Tage.	Hühnereigroße Bruchgeschwulst. Basis 11 cm Umfang. Nabelschnur excentrisch befestigt. Bruch enthält	Radikaloperation.	Heilung.	Bauchhöhle mittels Zirkelschnitt links vom Nabel eröffnet. Reposition der Eingeweide, partielle Resektion des Netzes, Umstechung des Urachus, der Nabelgefäße. Ge-

					15 cm Dünndarm, verwachsenes Netz, ein Stück Leber.			sonderte Naht des Peritoneums, der Muskulatur und Fascie, der Haut. Peritoneum parietale des Bruchsackes war lebhaft injiciert.
33.	v. Steinbüchel	Archiv f. Gynäkolog. 1900 Bd. 60 Hft. 3.	m.	24 Std.	Nußgroße Nabelschnurhernie $3\frac{1}{2} : 2\frac{1}{2}$ cm, Dünndarmschlingen enthaltend, reponibel. Bauchblasenspalte, Mißbildung der Genitalien, Atresia ani, Cloakenbildung des Dünndarms.	Radikaloperation.	Tod.	Die Nabelschnurhernie wurde sofort operiert. Nach 2 Tagen Beseitigung der Atresia ani durch Operation. Am 5. Tage wird das Kind von den Eltern nach Hause genommen. Durch fehlerhaftes Klystieren seitens der Hebamme wird das angenähte Rectum abgerissen, das Peritoneum perforiert. Tod an Peritonitis.
34.	Audion	C. f. Gyn. 1900 pg. 453 (Soc. d'obstétr. de Paris 21. XII. 1899).	—	1 Std.	Angeborener Nabelschnurbruch.	Radikaloperation.	Heilung.	
35.	Küstner	Centralbl. f. Gynäkolog. 1901 pg. 1.	m.	neugebor.	Apfelsinengroßer Bruch (8 cm Durchmesser) enthielt hühnereigroßen Leberlappen, Coecum, Proc. vermif., Ileum, letzteres adhärent.	Radikaloperation ohne Narkose.	Heilung. Tod am 21. Tage.	Abtragung des Bruchsackes, Resektion des gestielten Leberlappens. Nach Verlängerung der Bauchwunde bis zur Symphyse leichte Reposition der Intestina und Vernähung der Bauchwunde. Heilung ohne Störung bis zum 12. Tage, dann Zeichen einer schweren Melaena, der das Kind am 21. Tage erliegt.

№	Arzt resp. Autor.	Litteratur-angabe.	Geschl.	Alter.	Art des Falles.	Behandlungs-art.	Verlauf.	Bemerkungen.
36.	Hallet	Rev. de gyn. et de chir. abdom. 1900. 3. (Ref. C. f. Gyn. 1901 pg. 120.)	—	2 Std.	Incarcerierte embryon. Nabelhernie, enthielt Coecum, Process. vermif., Colon ascendens, Dünndarm und Meckelsches Divertikel.	Radikal-operation.	Heilung.	Aus der Winiwarterschen Klinik (Liége).
37.	Hansson	Hygiea. Juli 1900 (Ref. C. f. Gyn. 1901 p. 144.)	—	19 Std.	Halbfaustgroßer Bruch. Bauchwand-defekt hat 5 cm Umfang. Lebhaft injiciertes Netz ist mit dem distalen Ende am Bruchsack adhärent.	Redikal-operation.	Heilung.	Chloroformnarkose. Lösung der Verwachsungen, Excision des Bruchsackes. Etagennähte. Fieberfreier Verlauf. Kind geheilt entlassen, gedeiht gut.
38.	J. J. Knap	Nederl. Tijdschr. voor Geneeskunde 1900 No. 6. (Ref. C. f. Gyn. 1901 pg. 440.)	m.	6 Std.	Faustgroße Darmhernie rechts unten in die Nabelschnur gedrungen. Bruchpforte 2 cm breit. Leicht reponibel.	Radikal-operation ohne Narkose.	Heilung per prim.	Kind von 4 kg, 53 cm lang, sehr kräftig, breite Spaltung des Bruchsackes, Vorfall der nirgends adhärenten Därme. Reposition derselben, Entfernung von Hautring, Nabelschnur, Bruchsack. Naht. Druckverband. Erbrechen gleich nach der Operation, sonst guter Zustand. Nähte nach 7 Tagen entfernt. Primaheilung.

39.	K. Brandt	Norsk. Mag. for Lägevid. 1901 pg. 272. (Ref. C. f. Gyn. 1902 pg. 1160.)	w.	17 Std.	Hühnereigroßer Bruch, enthält aufgeblasene Darmschlingen mit schon etwas belegter Serosa.	Radikal-operation.	Heilung.	Operation in Chloroformnarcose. Schwierige Reposition der Därme, Resektion des Bruchsackes. Naht. Glatte Heilung. Tod nach 10 Monaten an Meningitis.
40.	Miculicz-H. Rothe	Beitr. z. klin. Chir. Bd. 33 Hft. 1. (Ref. C. f. Chir. 1901 pg. 502.)	w.	2 Tage.	Bruchinhalt war ein hühnereigroßer, brandverdächtiger Teil der Leber.	Radikal-operation.	Heilung.	Abklemmung des Leberstückes, Resektion desselben. Naht der Leberwunde, Einnähen des Stumpfes in den oberen Wundwinkel. Schluß der übrigen Bauchwunde. Ungestörter Verlauf.
41.	Miculicz-H. Rothe	ibidem.		—	Bruchinhalt waren Leber und Dünndarm, beides leicht reponierbar.	Radikal-operation.	Tod.	Das Kind starb bald nach der Operation. Die Sektion zeigte starke Verlängerung des Ligam. coron. hepatis und völlige Trennung des Lobus Spigelii von der übrigen Leber.
42.	Heinlein	Nürnberg. med. Gesellschft. 15. V. 1902. (Ref. Münch. med. Wochenschr. 1902 No. 27 pg. 1164.)	m.	3 Tage.	Entzündung im Bruchsack infolge unzweckmäßiger Applikationen seitens der Angehörigen. Daher Irreponibilität.	Schutzverband.	Tod.	Operation wurde wegen der bereits bestehenden Peritonitis unterlassen.
43.	Bar	Société. d'obstétr. de Paris 18. V. 1902. (Ref. C. f. Gyn. 1902 pg. 1105.)	—	1 Std.	Nabelschnurhernie.	Radikal-operation.	Heilung.	Vorstellung des Kindes.

№	Arzt resp. Autor.	Litteraturangabe.	Geschl.	Alter.	Art des Falles.	Behandlungsart.	Verlauf.	Bemerkungen.
44.	Brindeau	Société. d'obstétr. de Paris 20. XI. 1902. (Ref. C. f. Gyn. 1903 pg. 671.)	—	neugebor.	Eingeklemmte Nabelschnurhernie.	Radikaloperation.	Heilung.	Vorstellung des Kindes.
45.	J. Borelius	Hygiea F. II. Jahrg. 2. Sept. 1902 pg. 290. (Ref. C. f. Gyn. 1903 pg. 223.)	m.	2 Tage.	Apfelsinengroßer Bruch, Nabelschnur mitten inserierend.	Radikaloperation.	Tod.	3460 g, 49,5 cm langes Kind von cyanotischem Aussehen mit Klumpfuß und überzähligen Fingern. Exstirpation des Bruchsacks, Reposition der Därme. Einige Stunden nach der Operation Collaps, Tod. Sektion ergab Verblutung aus nicht ligierten Gefäßen der Bauchwand.
46.	J. Borelius	ibidem.	m.	24 Std.	Apfelgroßer Bruch; Nabelschnur inseriert links unten. Am Hautrande sanduhrförmige Einschnürung. Inhalt Leber und Därme.	Radikaloperation.	Tod.	Sonst wohlgebildet. Umschneidung des Bruches, dessen oberer Teil den größeren Abschnitt der Leber enthält, die wegen Adhärenzen irreponibel ist. Schwierige Reposition. Leber mit Bruchsackbedekkungen blieben außerhalb der Bauchhöhle. Exitus kurz nach der Operation.

47.	Paquy und Esmonet	Annal. de gyn. et d'obstétr. 1903. Januar. März. (Ref. C. f. Gyn. 1903 pg. 955.)	—	neugebor.	Nabelschnurhernie enthaltend Darmschlingen und Meckelsches Divertikel.	Radikaloperation.	Tod.	Reposition der prolabierten Darmschlingen, Resektion des persistierenden Divertikels. Tod einen Tag nach der Operation. Überzähliger Finger.
48.	Werth	Knoop (Kiel) Sammlg. klin. Vortrg. N. F. No. 348. (Cit. C. f. Gyn. 1903 pg. 1518.)	—	—	Nabelschnurbruch.	Operation nach Olshausen mit versenkter Fasciennaht.	Heilung.	
49.			—	—	Nabelschnurbruch.	Laparatomie.	Heilung.	
50.			—	—	Nabelschnurbruch.	Laparatomie.	Heilung.	
51.	K. Hedmann	Finska Läkaresellskapets Handlinger Bd. 44 pg. 265. (Ref. C. f. Chir. 1903 pg. 1247.)	—	—	Nabelschnurbruch.	Percutane Ligatur.	Heilung.	1897 operiert.
52.	K. Hedmann	ibidem.	m.	5 Std.	Hühnereigroßer Bruch, Dünndarmschlingen enthaltend.	Operation.	Heilung.	Ligatur des Bruchsackes, Excision. Das Kind erholte sich nicht recht und starb 2 Wochen nach beendeter Granulation an Dyspepsie.
53.	K. Hedmann	ibidem.	m.	6 Std.	Nabelschnurbruch.	Laparatomie.	Heilung.	Laparatomie, Excision des überschüssigen Bruchsacks. Sutur. Heilung in drei Wochen. Befriedigendes Dauerresultat.

No.	Arzt resp. Autor.	Litteratur-angabe.	Geschl.	Alter.	Art des Falles.	Behandlungs-art.	Verlauf.	Bemerkungen.
54.	Arndt	Archiv f. Gyn. Bd. 52.	—	16 Std.	Kleinwallnußgroße Bruchgeschwulst.	Radikal-operation.	Tod.	Unterhalb des Bruches ein Dünndarmprolaps.
55.	Jüngst-Seiffert 1903	Seiffert, Inaug. Dissert. Breslau 1905.	w.	6 Std.	Citronengroße Bruchgeschwulst, gestielt mit nur $1^1/_4$ cm breiter Basis. Inhalt: Dünndarm, Dickdarm, Processus vermiformis, Meckelsches Divertikel. Breite Verwachsungen. Incarcerationserscheinungen.	Radikal-operation in Chloroformnarkose.	Heilung per prim.	Nicht ganz ausgetragenes Kind, sonst ohne Mißbildungen. Eröffnung des Peritoneums erforderlich wegen Repositionsunmöglichkeit infolge starker Verwachsungen der im Bruchringe incarcerierten Darmschlingen. Sehr schwere Lösung der Adhärenzen und Reposition. Tiefe und oberflächliche Suturen. Heftpflaster über die sagittal gefaltete Bauchhaut. Heilung ungestört. Nach $1^1/_2$ Jahren kaum sichtbare Narbe, kein Recidiv.
56.	Olshausen-Zillmer	Zeitschr. f. Geburtshlf. u. Gynäk. Bd. 51 Hft. 2. (Ref. C. f. Gyn. 1904 pg. 636 u. C. f. Chir. 1904 pg. 852.)	w.	48 Std.	Hühnereigroßer Bruch mit schon trockenen Hüllen, enthaltend einen kugeligen, gestielten Leberlappen, daher irreponibel.	Radikal-operation.	Heilung.	3080 g schweres Kind. Cruentierung der Bruchpforte. Zahlreiche Adhärenzen des vorgefallenen Leberteiles. Abtragung desselben mit dem rotglühenden Thermokanter. Glatte Heilung.

57.	Weber-Osterloh	Gynäk. Gesellsch. zu Dresden Sitz. vom 15. X. 1903. (Ref. C. f. Gyn. 1904 pg. 583.)	—	1 Tag.	Amnion schon nekrotisch, Bruchinhalt Leber.	Radikal-operation.	Heilung per prim.	Reposition des vorliegenden Leberabschnittes.
58.	Brodführer	Medizin. Woche 1903 No. 31. (Ref. C. f. Gyn. 1904 pg. 400.)	—	neugebor.	Orangegroßer Bruch mit markstückgroßer Basis, enthält einen Teil der Leber, irreponibel.	Radikal-operation.	Heilung.	Spaltung des Bruchsackes, Excision des Nabelringes. Reposition der Leber und der vorfallenden Därme. Tiefe durchgreifende Nähte. In der Mitte der Wunde erfolgt keine lineare Vereinigung.
59.	Lotheissen	Wien. klin. Wochenschr. 1903 No. 42. (Ref. C. f. Gyn. 1904 pg. 371.)	—	—	Nabelschnurbruch.	Radikal-operation.	Heilung.	
60.	Fournier	Soc. d'obstétr. de Paris 17. III. 04. (Ref. C. f. Gyn. 1904 pg. 1144.)	—	3 Tage.	Nabelschnurbruch.	Operation.	Heilung.	
61.	Gutzeit	Dtsch. Zeitschr. f. Chirurgie Bd. 83 Hft. 1—3. (Ref. C. f. Gyn. 1904 pg. 1220.)	—	7 Tage.	Bruchsack gangränös, enthielt adhärente Leber, irreponibel.	Radikal-operation.	Heilung.	Exstirpation des ganzen Bruchsackes. Verwachsungen der Leber stumpf gelöst. Unterbindung der Nabelvene. Sehr schwierige Vereinigung der weit klaffenden Bauchdeckenränder mit durchgreifenden Nähten. Heilung trotz Nahtinfektion.

Die Abbildungen auf Tafel 1 stellen die verschiedenen Formen und Grade des Nabelschnurbruchs vor.

A. Bruchsack besteht aus Amnion und Peritoneum.

No. 1. Ein leerer peritonealer Bruchsack in der Scheide der Nabelschnur, die infolgedessen unter Umständen einen normalen Eindruck macht. Bei Unterbindung des Sackes kann nach Abfall des Nabelschnurrestes infolge ungenügender peritonealer Verklebung der Bruchsackwände eine Fistel entstehen, die unmittelbar in die Bauchhöhle führt, leicht falsch diagnostiziert und durch die Gefahr einer peritonischen Infektion verhängnisvoll werden kann.

No. 2. In dem schlauchförmigen Bruchsack liegt ein persistierendes, obliteriertes Meckelsches Divertikel. Prognostisch ebenso zu beurteilen wie No. 1, wenn nach Abfall der Nabelschnur noch keine vollständige zirkuläre Verklebung stattgefunden haben sollte. Im günstigen Falle der völligen Verklebung würde die Abnormität No. 1 und 2 ganz belanglos sein.

No. 3. Offenes Meckelsches Divertikel im Bruchsack, nach dessen Abschnürung im weiteren Verlauf eine Nabeldarmfistel entstehen würde.

No. 4. Darmwandbruch. Verlauf wäre analog No. 3; Heilung könnte mittels Ätzung der Wundränder durch Granulationsbildung angestrebt, bei höheren Graden durch operative Schließung erzielt werden.

No. 5. Darmschlinge im Bruchsack. Bei unvorsichtiger Abbindung würden alsbald Ileuserscheinungen und weiter Peritonitis auftreten, die auf den Mißgriff aufmerksam machen würden. Die Darmschlinge wäre dann meistens wohl soweit geschädigt, daß nur noch Resektion des abgeschnürten Stückes und Cirkulärnaht in Frage kämen. Im günstigsten Fall würde nach Abfall der abgebundenen Partie ein Anus praeternaturalis mit Spornbildung entstehen, der wie ein solcher nach Enterostomie operativ anzugreifen wäre.

No. 6. Convolut von Darmschlingen im Bruchsack. Diagnose nicht zu verfehlen.

No. 7. Im Bruchsack Leberlappen, Magen, Netz, Därme. Der höchste Grad wäre die Bauch-, eventuell auch Brustspalte

mit Eventration der entsprechenden Eingeweide. Hier wie auch bei No. 6 käme in Fällen, wo aus irgend einem Grunde die Operation unausführbar ist, Reposition des Inhalts und Retention durch Heftpflasterstreifen oder andere Verbände in Frage. Unbedingt am zweckmäßigsten ist jedoch die Radikaloperation nach Lindfors.

B. Bruchsack besteht nur aus Amnion.

No. 8. Im amniotischen Bruchsack liegt ein erweiterter Abschnitt des persistierenden Urachus.

No. 9. Durch ein Trauma ist der schwache peritoneale Verschluß des Nabelringes geborsten und eine Darmschlinge ist zwischen die Amnionhülle der Nabelschnur eingedrungen. (Bisher nicht durch einwandsfreie Beispiele erwiesen.)

No. 10. Skizze des selbstbeobachteten Falles in natürlicher Größe. Bemerkenswert daran ist der dünne Stiel der Bruchgeschwulst, der nicht stärker als eine normale Nabelschnur ist. Durch die Hüllen ist der Bruchinhalt erkennbar.

Litteratur.

(* Nur im Referat gelesen.)

Thörner, Inaug.-Diss. Marburg 1873 (13 Fälle von Nabelschnurbruch).

Lindfors, Hygiea, Januar 1882 (*Ref. Centralbl. f. Chirurg. 1883).

Krukenberg, Arch. f. Gynäkol. XV. H. 1882 (*Ref. C. f. Gyn. 1883 1).

Fleischmann, Prager med. Wochenschr. 1882 (*Ref. C. f. Gyn. 1882 pg. 490).

Felsenreich, Wiener med. Presse 1883 (*Ref. C. f. Gyn. 1884).

Lindfors, Centr. f. Gyn. 1884 No. 30 (Kasuistik v. 31 geheilt. Fällen).

Caldwell, Transact. Gynek. Soc. Chicago 1886 (*Ref. C. f. Gyn. 1886 2.).

Hardymann, Medic. journal of Edinburg Mai 1888 (*cit. C. f. Gyn. 1891 pg. 131).

Stypinski, Gazeta lekarska 1886 No. 8 (*Ref. C. f. Gyn. 1887 No. 13).

Issleib, C. f. Gyn. 1887 pag. 50 (Hereditäre Nabelschnurbrüche).

Olshausen, Arch. f. Gynäkol. 1887 Bd. XXIX.

Fleischmann, Prager med. Wochenschr. 1887 (*Ref. C. f. Gyn. 1887 pg. 189).

*Reuter, Centralbl. f. Gyn. 1887 No. X Verhdlg. d. gebh. Gesellsch. z. Hamburg.

Robertson, Glasgow med. Journal 1887 (*Ref. C. f. Gyn. 1887 No. 46, 47).

Piperno, Sperimentale. Dez. 1887 (*Ref. C. f. Gyn. 1887 No. 28).

Anvard, Revue de Gynécol. Paris 1888 (*Ref. C. f. Gyn. 1888 No. 28).

Dunlap, Journal of Americ. medical. assoc. 1888 (*Ref. C. f. Gyn. 1888 No. 43).

Eckerlein, Zeitschr. f. Gynäk. Bd. XV 1888 pg. 441.
Stolypinski, (*Ref. C. f. Gyn. 1889 No. 11).
*v. Swicicki—Posen, Centr. f. Gyn. 1889.
Lindfors, C. f. Gynäkol. 1889 No. 28 (Kasuistik v. 13 Fällen).
F. Klaussner, Münch. med. Wochenschr. 1889, 3 (*Ref. C. f. Gyn. 1890 pg. 174).
Macdonald, Americ. Journ. Obstetrics 1890 (*Ref. C. f. Gyn. 1898, No. 13).
Colla, C. f. Gyn. 1890 No. 21.
Landerer, C. f. Gyn. 1890 No. 31.
Larabrie, Archiv gén. de Méd. 1891 (*Ref. C. f. Chir. 1891, No. 52 und Semaine méd. 1891 pg. 260).
Salomon, Gaz. des Hôp. 1891 No. 131 (*Ref. C. f. Chir. 1892 No. 8).
Hinkinson, New-York med. Journal 1891 (*Ref. C. f. Chir. 1892 No. 8).
Hertwig, Lehrbuch der Entwicklungsgeschichte. Jena 1890.
Runge, Arch. f. Gynäkol. 1891 XVI 12 (*Ref. C. f. Gyn. 1892).
O. Pütz, Inaug.-Dissert. Halle 1891. Über Nabelschnurhernien und ihre Behandlg.).
F. Tribukait, Inaug.-Dissert. Königsberg 1893. Zwei Fälle von Hern. fun. umbilic.
A. Fleischmann, Inaug.-Dissert. Königsberg 1894. Hern. fun. umb. mit Sacraltumor.
E. Bloch, Inaug.-Dissert. Berlin 1895. Zur Kenntnis der Nabelschnurbrüche.
B. Schmidt, Die Unterleibsbrüche (Dtsch. Chirurg. Bd. 47) Stuttgart 1896 § 182.
Lindfors, Sammlg. klin. Vortrg. N. F. No. 63. Leipzig 1893.
Benedict, (*Ref. C. f. Gyn. 1892 pg. 800).
Marjantschik, Centr. f. Gynäk. 1894, 1895, 1896 No. 13).
Berger, Rev. de chir. 1893 No. 10 (*Ref. C. f. Chir. 1894 pg. 356, *C. f. Gyn. 1894 pg. 615, 1895 pg. 862).
Dolinsky, Wratsch. 1893, 261 (*Ref. C. f. Gyn. 1893 No. 40).
Geuer, Gesellsch. f. Gebh. u. Gynäk. zu Köln 1894 (*Ref. C. f. Gyn. 1894, 42).
Pöppelmann, Inaug.-Dissert. Marburg 1894 (*Ref. C. f. Gyn. 1895 pg. 492).
L. Hecht—Ulm, Münch. med. Wochenschr. 1894 No. 51 (*Ref. C. f. Gyn. 1895).

Arndt, Radikalop. einer Nabelschnurhernie. C. f. Gyn. 1896 pg. 632.

Piering-Bayer, Prag. med. Wochenschr. 1896 No. 31 (*Ref. C. f. Gyn. 1897 pg. 378).

Buist, Lancet, 1896, Dezember. (*Ref. C. f. Gyn. 1897 No. 22).

E. Patry, Revue médic. de la Suisse romaine 1896, 7. (*Ref. C. f. Chir. 1897, 42).

Knauer, Centralbl. f. Gynäkol. 1897 pg. 54.

Dietel, „ „ „ 1897 „ 374 und 750.

Krönig, „ „ „ 1898 „ 1391. Behandlung.

Maygrier, „ „ „ 1898 „ 570.

v. Both, Zeitschrft. f. Gebh. u. Gyn. Bd. 38 I. (Ref. C. f. Gyn. 1898 pg. 1043).

Loewenheim, Inaug.-Dissert. Berlin 1898. Beitrag zur Kenntnis der Mißbildungen mit Nabelschnurbruch.

P. Busch, Inaug.-Dissert. Berlin 1899. Beitrag z. Radikaloperation der Nabelschnurbrüche.

H. Schramm, Wiener med. Wochenschr. 1899 No. 7, 8, 9.

Morian, Offenes Meckelsches Divertikel. Centr. f. Chir. 1899 pg. 603.

Opitz, C. f. Gynäk. 1899 pg. 572.

v. Steinbüchel, Über Nabelschnurbruch und Bauchblasenspalte mit Cloakenbildung von seiten des Dünndarms. Arch. f. Gyn. 1900 Bd. 60 pg. 465.

Lennander, Et fall af nafvelsträngsbrack och af varbildning i scrotum. Upsala Läkareförenings Förhandlingar. N. F. Bd. V pg. 416 (*Ref. C. f. Chir. 1900 pg. 727).

Audion, Société d'obstétr. de Paris 21. XII. 99 (*Ref. C. f. Gyn. 1900 pg. 453).

Hallet, Über congenitale Nabelhernien der Embryonalperiode. Rev. de gyn. et de chir. abdom. 1900 3. (*Ref. C. f. Gyn. 1901 pg. 120).

Hansson, Hygiea, Juli 1900. (*Ref. C. f. Gyn. 1901 pg. 144).

Demelin et Froussard, Soc. d'obstétr. de Paris 6. IV. 1898. (*Ref. C. f. Gyn. 1898 pg. 909).

Knap, Fall von Nabelstrangbruch. Nederl. Tijdschr. voor Geneeskunde 1900 No. 6 (*Ref. C. f. Gyn. 1901 pg. 440).

Watravens, Beitrag zum Studium der Nabelhernie beim Neugeborenen und beim Kind. Journ. de chir. et annal. de la soc. Belge de chir. 1901, 6 (*Ref. C. f. Gyn. 1901 pg. 1257).

Brandt, Norsk. Magaz. for Lägevid. 1901 pg. 272 (*Ref. C. f. Gyn. 1902 pg. 1160).

Heinlein, Münch. med. Wochenschr. 1902 No. 27 pg. 1164.

Rothe, Ein nach Leberresektion geheilter Fall von gangränösem Nabelschnurbruch (Beitrg. z. klin. Chir. Bd. 33 Heft I (*Ref. C. f. Chir. 1902 pg. 502).

Borelius, Hygiea F. II. Jahrg. 2. Sept. 1902 pg. 290 (*Ref. C. f. Gyn. 1903 pg. 223).

Brindeau, Société d'obstétr. de Paris 20. XI. 1902 (*Ref. C. f. Gyn. 1903 pg. 671).

Paquy et Esmonet, Annal. de gyn. et d'obstétr. 1903 Jan.—März (*Ref. C. f. Gyn. 1903 pg. 955).

Knoop, Beitrag zur Therapie der Nabelschnurbrüche. Sammlg. klin. Vorträge N. F. No. 348 (*Ref. C. f. Gyn. 1903 pg. 1518).

Hedmann, Finska Läkares. Handl. Bd. 44 pg. 265 (*Ref. C. f. Chir. 1903 pg. 1247).

G. Lotheissen, Über Nabelschnurbruch. Wiener klin. Wochenschr. 1903 No. 42 (*Ref. C. f. Gyn. 1904 pg. 371).

Zillmer, Über Operation einer Nabelschnurhernie mit Resekt. des vorgef. Leberlappens. Zeitschr. f. Gebhlf. u. Gyn. Bd. 51 Heft 2 (*Ref. C. f. Gyn. 1904 pg. 636 u. C. f. Chir. 1904 pg. 852).

Osterloh, Centr. f. Gyn. 1904 pg. 583.

Brodführer, Fall v. angeb. Nabelschnurbruch. Medizin. Woche 1903 No. 31 (*Ref. C. f. Gyn. 1904 pg. 400).

Fournier, Über eine mit Erfolg operierte Umbilicalhernie. Société d'obstétr. de Paris 17. III. 1904 (*Ref. C. f. Gyn. 1904 pg. 1144).

Gutzeit, Beitrag z. operat. Behandlung des Nabelschnurbruchs. (*Ref. C. f. Gyn. 1904 pg. 1229.)

Böttcher, Eine interessante Geburt. Wiener klin. Wochenschr. 1904 No. 19 (*Ref. C. f. Gyn. 1904 pg. 1562).

Eulenburg, Real-Encyclopädie der ges. Heilkunde Bd. XV, XVI. Suppl. III.

König, Lehrbuch der speciellen Chirurgie. 1881—1904.

von Bergmann, von Bruns, von Miculicz-Radecki, Handbuch der practischen Chirurgie. Stuttgart 1900.

Küstner, Centr. f. Gyn. 1901, 1.

Lebenslauf.

Ich, Otto, Alexander, Leo Seiffert, evangel. Confession, aus Saarbrücken, wurde am 22. Februar 1877 in Grottkau O./S. geboren. In Breslau besuchte ich ein Jahr lang das Matthiasgymnasium, dann das Königliche Friedrichsgymnasium, das ich nach Ablegung der Reifeprüfung am 16. März 1898 verließ, um ebenda mich dem Studium der Medizin zu widmen. Am 6. November 1900 bestand ich das Tentamen physicum und vollendete am 15. Juli 1903 die ärztliche Staatsprüfung mit Prädikat »gut«. Vom 1. Oktober 1903 bis 1. Januar 1905 war ich als Assistenzarzt an der chirurgisch-gynäkologischen Station des Bürger-Hospitals in Saarbrücken beschäftigt, führte aber vertretungsweise während dreier Monate auch die Geschäfte des Assistenten der inneren Station.

Vorlesungen habe ich bei folgenden Herren Professoren und Dozenten gehört:

Filehne, Flügge, Groenow, Hasse, Heine, Henke, Hürthle, Kast, Kausch, Kolaczek, Kükenthal, Küstner, Ladenburg, von Miculicz-Radecki, Neisser, Peter, Ponfick, Uhthoff, Wernicke.

Thesen.

1. Bei der Bildung des Nabelschnurbruches ist das Peritoneum mitbeteiligt.
2. Bei eingeklemmten Hernien ist die blutige Reposition das sicherste Verfahren.

Lebenslauf.

Ich, Otto, Alexander, Leo Seiffert, evangel. Confession, aus Saarbrücken, wurde am 22. Februar 1877 in Grottkau O./S. geboren. In Breslau besuchte ich ein Jahr lang das Matthiasgymnasium, dann das Königliche Friedrichsgymnasium, das ich nach Ablegung der Reifeprüfung am 16. März 1898 verließ, um ebenda mich dem Studium der Medizin zu widmen. Am 6. November 1900 bestand ich das Tentamen physicum und vollendete am 15. Juli 1903 die ärztliche Staatsprüfung mit Prädikat »gut«. Vom 1. Oktober 1903 bis 1. Januar 1905 war ich als Assistenzarzt an der chirurgisch-gynäkologischen Station des Bürger-Hospitals in Saarbrücken beschäftigt, führte aber vertretungsweise während dreier Monate auch die Geschäfte des Assistenten der inneren Station.

Vorlesungen habe ich bei folgenden Herren Professoren und Dozenten gehört:

Filehne, Flügge, Groenow, Hasse, Heine, Henke, Hürthle, Kast, Kausch, Kolaczek, Kükenthal, Küstner, Ladenburg, von Miculicz-Radecki, Neisser, Peter, Ponfick, Uhthoff, Wernicke.

Thesen.

1. Bei der Bildung des Nabelschnurbruches ist das Peritoneum mitbeteiligt.
2. Bei eingeklemmten Hernien ist die blutige Reposition das sicherste Verfahren.

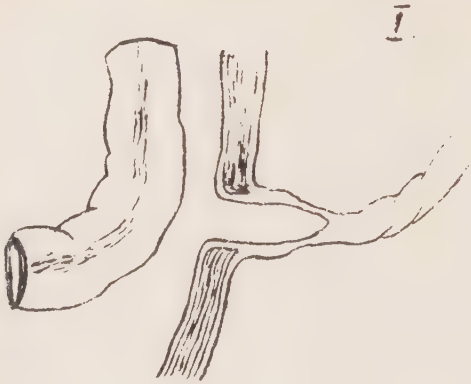

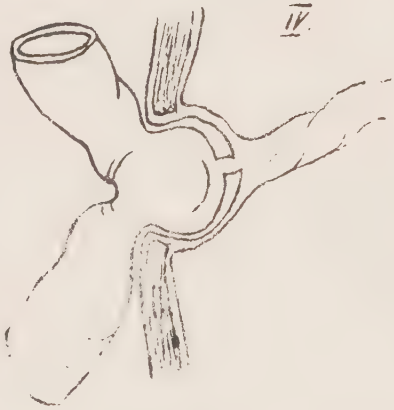

L. Seiffert

II.

III.

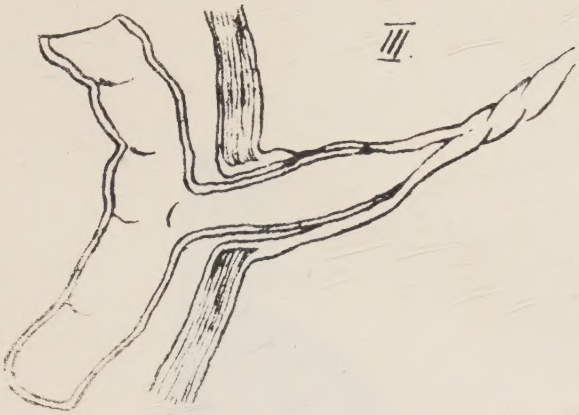

VI.

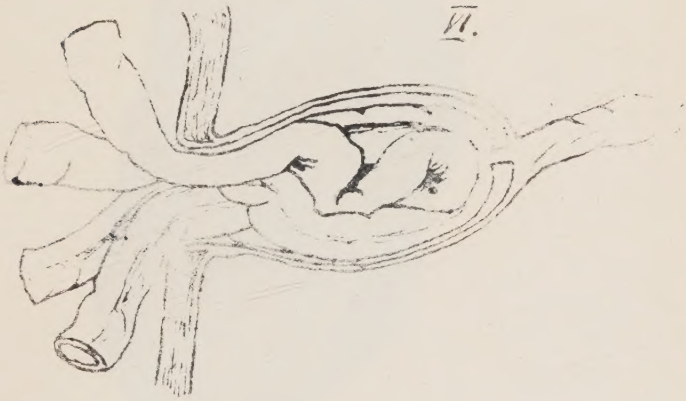

VIII.

IX.

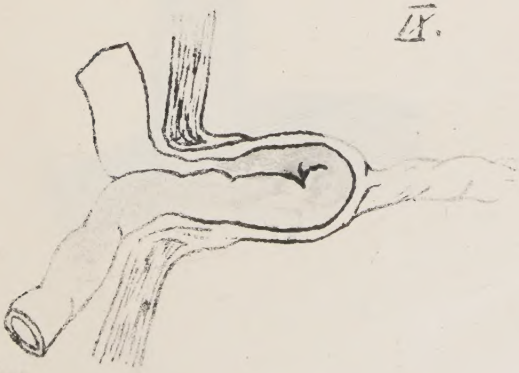

L. Seiffert fec.